平成　30 年 1 月 19 日（金）
午後　10 時～12 時
場所　葉月会セミナールム（北摂夜間救急動物病院）

志学会　１月・月例会

演題　獣医再生医療の実際の具体例

講師　岸上獣医科病院
岸上　義弘　先生

9月30日(六)	講題	講師	翻譯
AM9:00-10:30	Advanced FHO and Knee surgery	岸上義弘	鍾承謝
AM11:00-12:30	Advanced bone repair techniques	岸上義弘	鍾承謝
Lunch			
PM1:30-3:00	Advanced spinal cord injury therapy 1	岸上義弘	鍾承謝
PM3:30-5:00	Advanced spinal cord injury therapy 2	岸上義弘	鍾承謝
10月1日(日)	講題	講師	翻譯
AM9:00-10:00	Advanced spinal cord and brain images 1	簡浩然	
AM10:00-11:00	Advanced spinal cord and brain images 2	簡浩然	
AM11:00-12:00	Advanced spinal cord injury surgery	蔡耀洋	
Lunch			
PM1:30-3:00	Workshop of advanced hip and knee injury surgery	岸上義弘 蔡耀洋	鍾承謝
PM3:30-5:00	Workshop of advanced spinal cord injury surgery	岸上義弘 蔡耀洋	鍾承謝

Along the Providence of Nature KVH *Kishigami Veterinary Hospital*

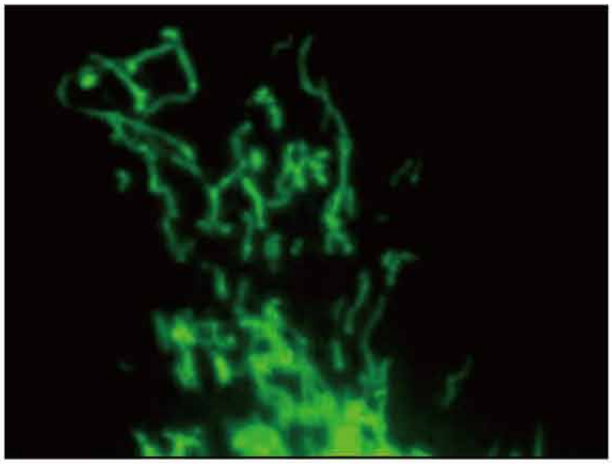

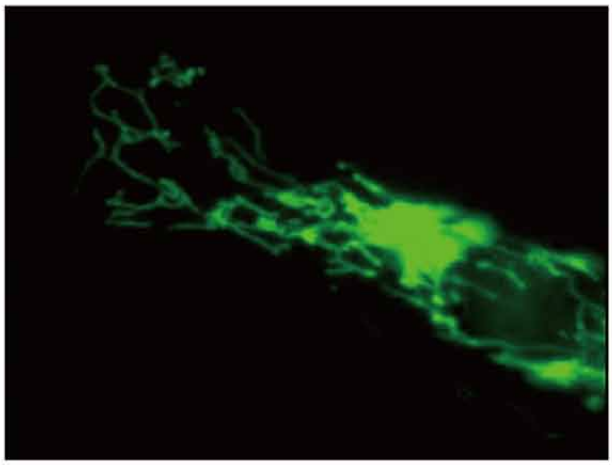

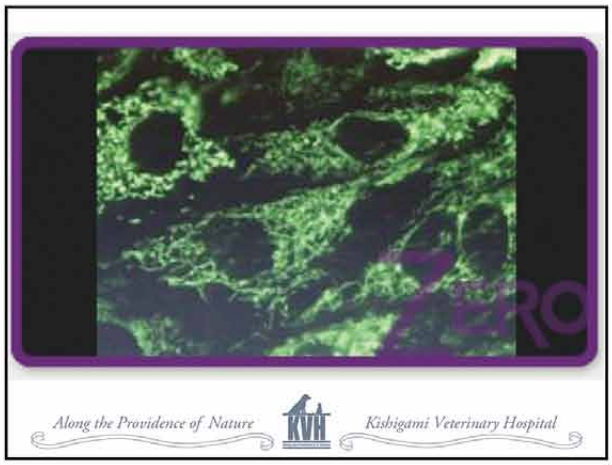

Along the Providence of Nature KVH *Kishigami Veterinary Hospital*

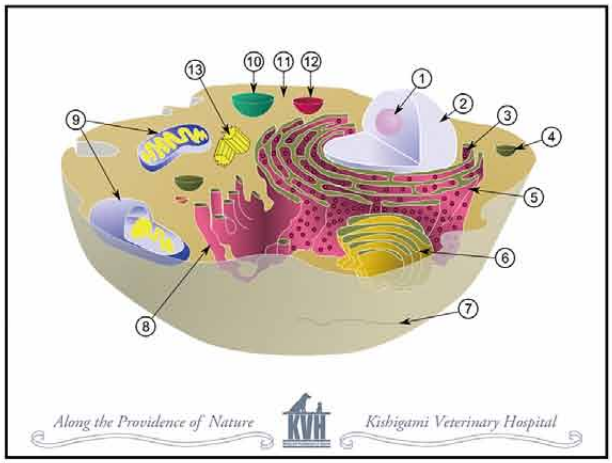

Along the Providence of Nature KVH *Kishigami Veterinary Hospital*

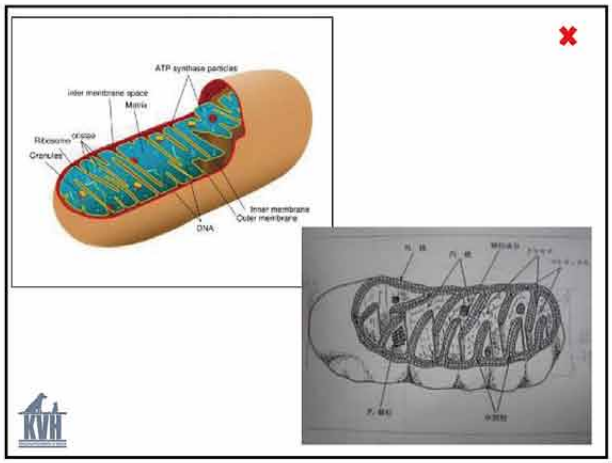

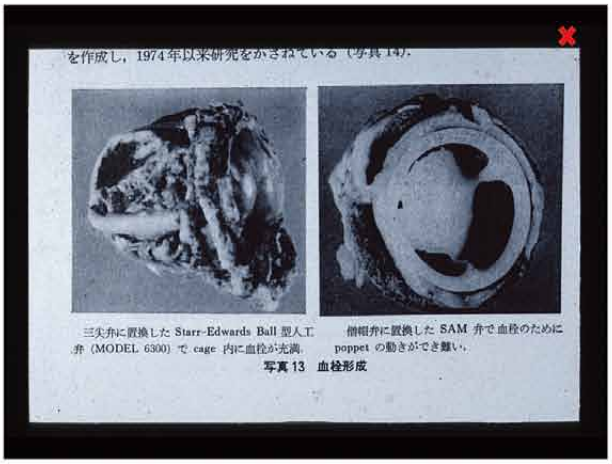
を作成し，1974年以来研究をかさねている（写真14）．
三尖弁に置換した Starr-Edwards Ball 型人工弁（MODEL 6300）で cage 内に血栓が充満．
僧帽弁に置換した SAM 弁で血栓のために poppet の動きができ難い．
写真 13 血栓形成

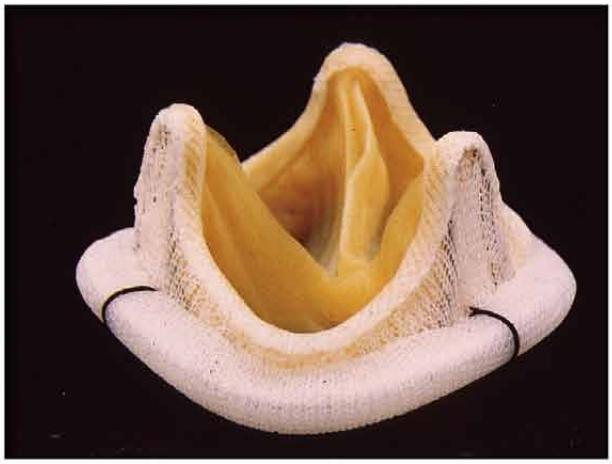

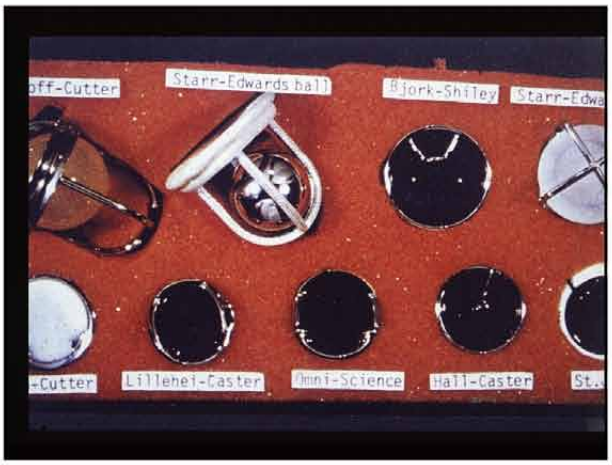
off-Cutter
Starr-Edwards ball
Bjork-Shiley
Starr-Edwa
-Cutter
Lillehei-Caster
Omni-Science
Hall-Caster
St.


ガンに侵された気管
Along the Providence of Nature
KVH
Kishigami Veterinary Hospital


ガンを切除
Along the Providence of Nature
KVH
Kishigami Veterinary Hospital

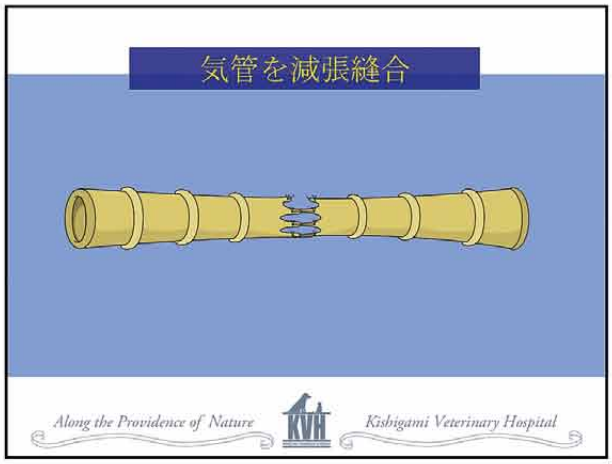
気管を減張縫合
Along the Providence of Nature
KVH
Kishigami Veterinary Hospital

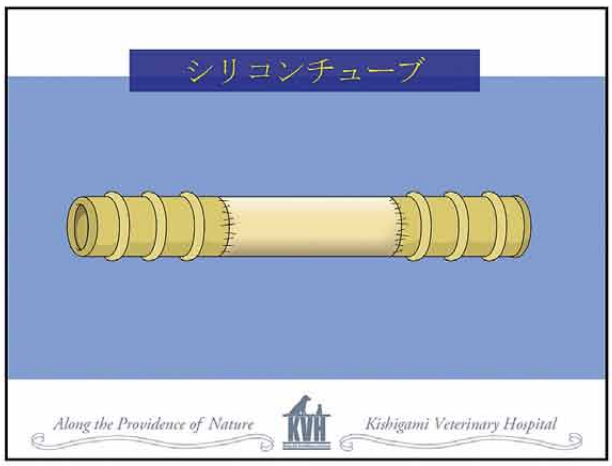
シリコンチューブ
Along the Providence of Nature
KVH
Kishigami Veterinary Hospital

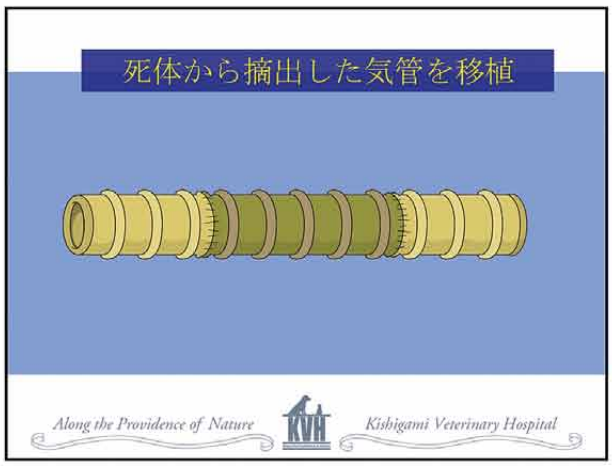
死体から摘出した気管を移植
Along the Providence of Nature
KVH
Kishigami Veterinary Hospital

1993.12.14.- 1994.6.14.(sacri.)
Intrathoracic trachea,+Omentopexy

15kV X10,000 1μm 022202
KVH

Trachea
Research Center for Biomedical Engineering Kyoto University

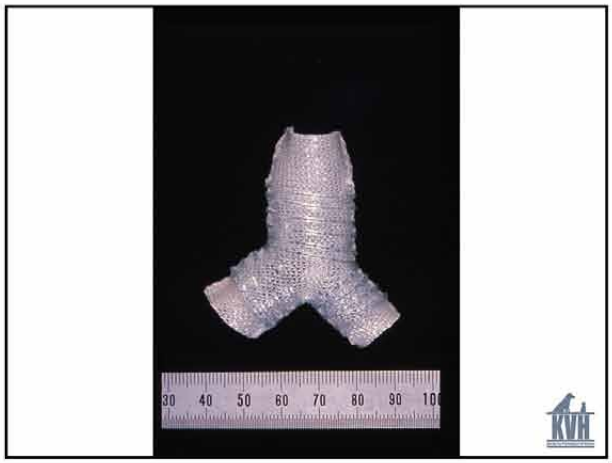
30 40 50 60 70 80 90
KVH

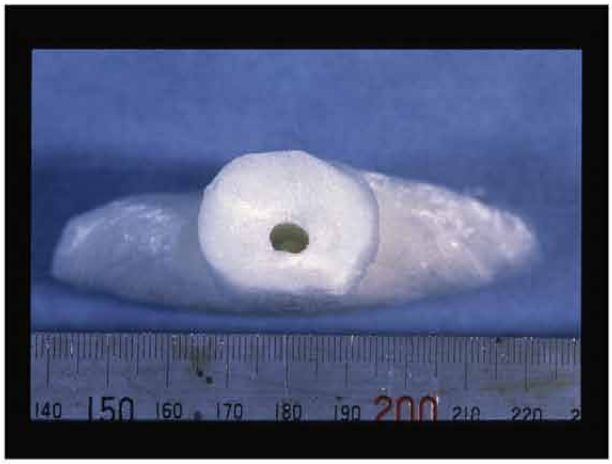

Bronchoscopic view
3 months after surgery
Trachea
Rt. main bronchus
Lt. main bronchus

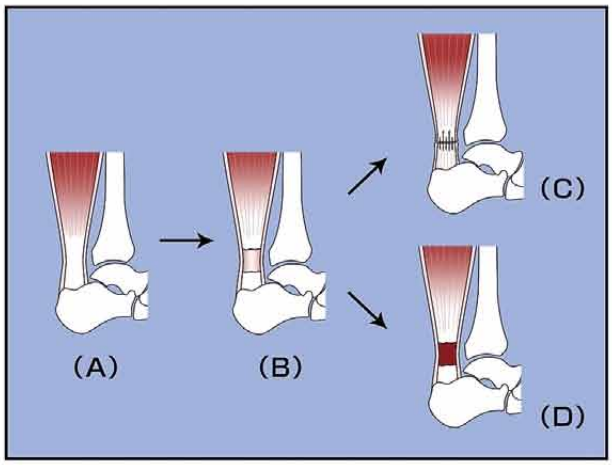
(A)
(B)
(C)
(D)

積層化した心筋細胞シート（4枚）の
自律拍動
VIDEO 3
1cm


臨床例
無縫合
ザルツマン角膜変性症

自然の摂理に沿う治療

Along the Providence of Nature KVH Kishigami Veterinary Hospital

自然の摂理に沿う治療

- 動物の生体は自然そのもの。
- 人間も動物も同じです。
- それらは細胞で構成され、サイトカインで動いている。
- 自然治癒能力によって、自己の傷害を修復する。
- 最も早く強く綺麗に確実に、自然に治す。
- この働きを妨害してはならない。 → 小侵襲治療
- この働きを増幅することができる。→ 再生医療

Along the Providence of Nature KVH Kishigami Veterinary Hospital

われわれの誤解

- 防腐剤(保存料)、農薬、化学肥料、着色料、抗生剤
- 創に消毒剤　　細菌vs細胞
- がんに抗がん剤　がん細胞vs免疫細胞
- 骨折にプレート　　形状vs治癒
- 下痢、嘔吐、発熱、咳、痛み、風邪

Along the Providence of Nature KVH Kishigami Veterinary Hospital

西洋医学

- 症状を消すことに主眼を置く
- 本当には、身体全体の治癒を考えていない。
- 細胞にとって毒であっても、気にしない。
- 患者を依存させ、薬漬けにする傾向あり。
- 医師が西洋医学依存になっている？

- 細胞を賦活するのは、サイトカイン。
- サイトカインを分泌するのは、細胞。

Along the Providence of Nature KVH Kishigami Veterinary Hospital

脊髄損傷に対する

細胞治療の現状と展望

岸上義弘
(岸上獣医科病院)
(京都大学　再生医科学研究所)

Along the Providence of Nature KVH Kishigami Veterinary Hospital

本日の講演の内容

- 中枢神経の再生は可能か？
- なぜ中枢神経系は再生されにくいのか
- 脊髄損傷の急性期と慢性期に何が起こっているのか
- 脊髄再生のために用いられる細胞
- 各研究機関の研究
- 内科的反応と薬剤
- 実際の脊髄再生の様子
- 慢性期治療法を模索する
- グリア瘢痕に対抗する
- これから・・・・・

Along the Providence of Nature KVH Kishigami Veterinary Hospital

脊髄再生とは？

- ニューロンを新生させる？？
- 自己の未分化細胞や栄養因子や血管新生因子を投与することで、残存する回路を補助し、症状を軽減すること。

Along the Providence of Nature KVH Kishigami Veterinary Hospital

Santiago Ramon Cajal

- 「成体ほ乳類の中枢神経系（脳と脊髄）は、
  一度損傷を受けると二度と再生しない。」
- Degeneration and regeneration in the nervous system. Translation by May RM, 1959, Hafner, New York, 1928, p750
- しかし、この過酷な運命をもし変えるものがあるとするならばそれは将来の科学の他ならない。(Cajal, 1928)

Along the Providence of Nature KVH Kishigami Veterinary Hospital

Eriksson

- 成体の脳、海馬でニューロンが新生している。
- Eriksson, P.S. et al,: Nature Med.,4:1313-1317, 1998

Along the Providence of Nature KVH Kishigami Veterinary Hospital

なぜ脊髄は再生されにくいか

- 中枢神経自体に再生能力が乏しい
- 成体の軸索伸長促進因子が乏しい
- 軸索の伸展再生を抑制する機構がある
  MAG Nogo-A OMgp RGM semaphorin Wnt CSPG
  （発生過程での異常な神経路の形成を抑える）
- ショックアブソーバーとしての脊髄液に囲まれており、血行遮断時に代替血行が入りにくい
- 細胞の接着をさせにくい機構がある
- 炎症を起こしやすく、瘢痕化しやすい

Along the Providence of Nature KVH Kishigami Veterinary Hospital

脊髄損傷の急性期に何が起こるか

- 損傷後15分～30分　灰白質の毛細血管外腔へ赤血球浸潤
- 1時間後　小出血斑
- 4時間後　灰白質の虚血・浮腫・出血巣　進行性の壊死→→白質にも波及→→変性

Along the Providence of Nature KVH Kishigami Veterinary Hospital

どんどん進む1次→2次損傷

- 第1段階　1次的 機械的損傷　（数時間）
  損傷部のニューロン,アストロサイト,オリゴデンドロサイトは直達外力によって挫滅損傷を受ける
- 第2段階　2次的損傷　化学的・細胞学的損傷（7～10日間）
  脊髄の衝撃→→炎症→→TNF-α産生亢進→→白血球活性化→→好中球エラスターゼと活性酸素を放出→→血管内皮細胞障害→→微少循環障害→→凝固・血栓→→脊髄の壊死
- 第3段階　瘢痕化　（1～2ヶ月間）
  損傷中心部と炎症の波及した範囲の線維性瘢痕を取り囲むように、増加した反応性アストロサイトが重合してグリア瘢痕を形成する

Along the Providence of Nature KVH Kishigami Veterinary Hospital

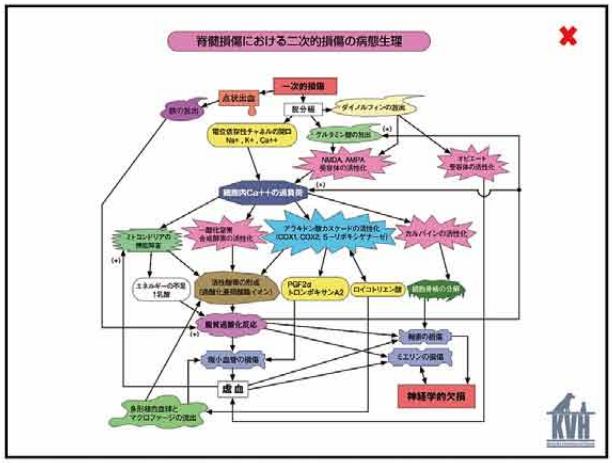

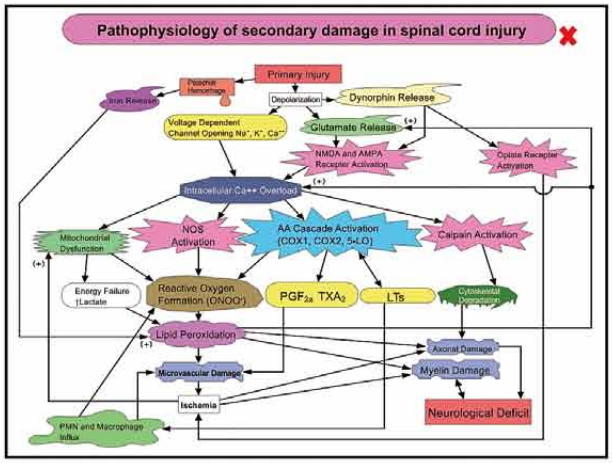

どうしたらいいのか？

- 「2次損傷のダメージを最小限に止める」
- 「炎症を抑止、瘢痕を予防」
- 「残存した神経回路を最大限に賦活化する」
  ことが脊髄損傷治療のターゲットとなっている。

すなわち、

- (1) 安静
- (2) MRIによる診断（ヘルニアの大きさ 脊髄の炎症）
- (3) 薬剤の使用、神経栄養因子の投与
- (4) 大きなヘルニアでは 手術
- (5) 虚血・炎症があるなら 幹細胞療法
- (6) リハビリテーション
  が脊髄再生の6つの柱となっている。

どうしたら良いのか？

- (1) 安静
- (2) MRIによる診断（ヘルニアの大きさ 脊髄の炎症）
- (3) 薬剤の使用、神経栄養因子の投与
- (4) 大きなヘルニアでは 手術
- (5) 虚血・炎症があるなら 幹細胞療法
- (6) リハビリテーション
  が脊髄再生の6つの柱となっている。

安静を保つコルセット

どうしたら良いのか？

- (1) 安静
- (2) MRIによる診断（ヘルニアの大きさ 脊髄の炎症）
- (3) 薬剤の使用、神経栄養因子の投与
- (4) 大きなヘルニアでは 手術
- (5) 虚血・炎症があるなら 幹細胞療法
- (6) リハビリテーション
  が脊髄再生の6つの柱となっている。

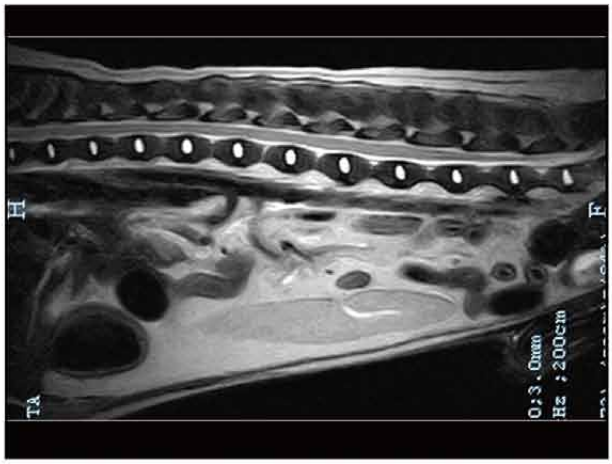

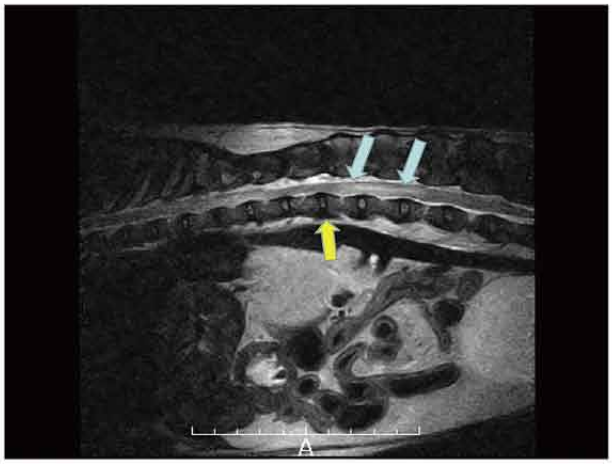

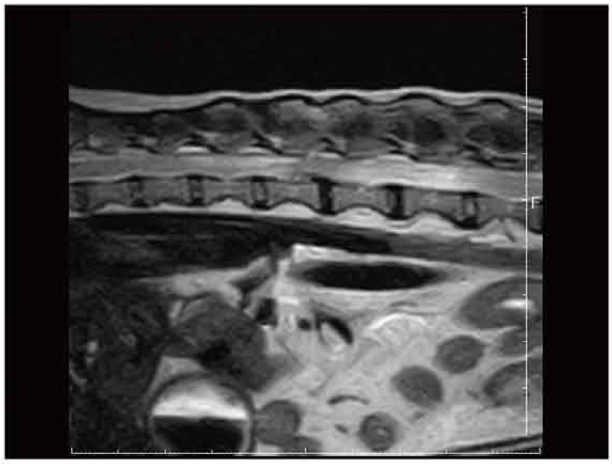

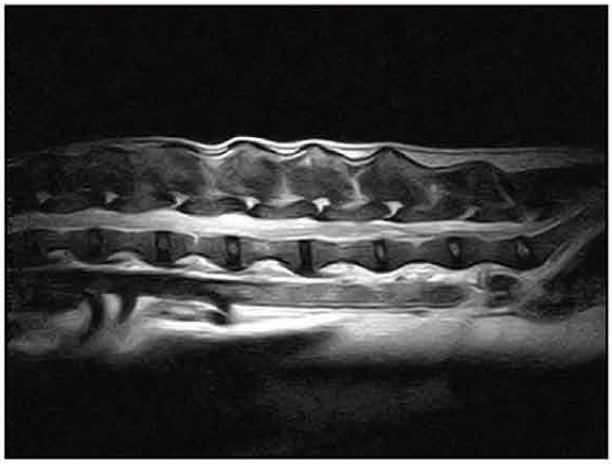

どうしたら良いのか？

- (1) 安静
- (2) MRIによる診断（ヘルニアの大きさ 脊髄の炎症）
- (3) 薬剤の使用、神経栄養因子の投与
- (4) 大きなヘルニアでは 手術
- (5) 虚血・炎症があるなら 幹細胞療法
- (6) リハビリテーション
  が脊髄再生の6つの柱となっている。

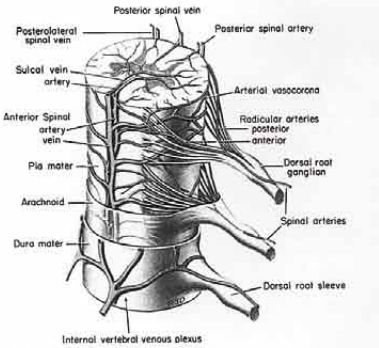

FIGURE 2.13. Diagram showing the blood supply of the spinal cord. (From Parent A, ed. *Human neuroanatomy*. 9th ed. Baltimore: Lippincott Williams & Wilkins, 1996:95, with permission.)

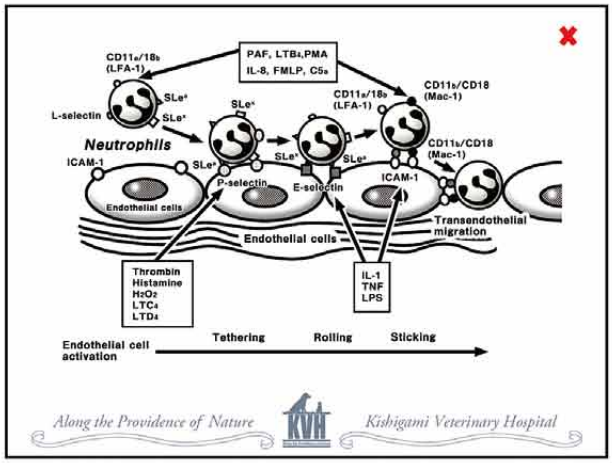

脊髄損傷の悪化のメカニズムのひとつ

脊髄の衝撃→→炎症→→ＴＮＦ－α産生亢進

→→白血球活性化→→好中球エラスターゼと

活性酸素を放出→→血管内皮細胞障害→→

微少循環障害→→凝固・血栓→→脊髄の壊死

Along the Providence of Nature
Kishigami Veterinary Hospital

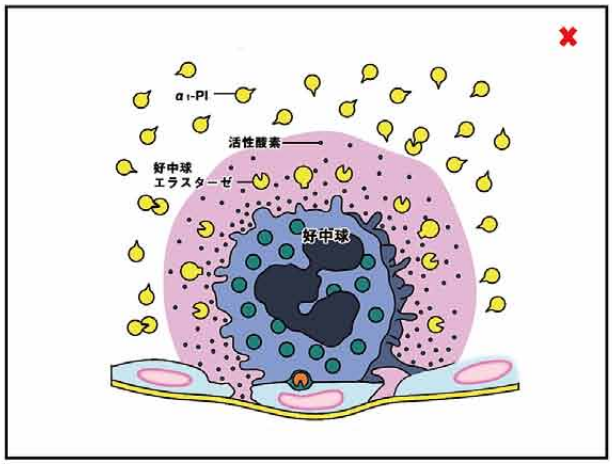

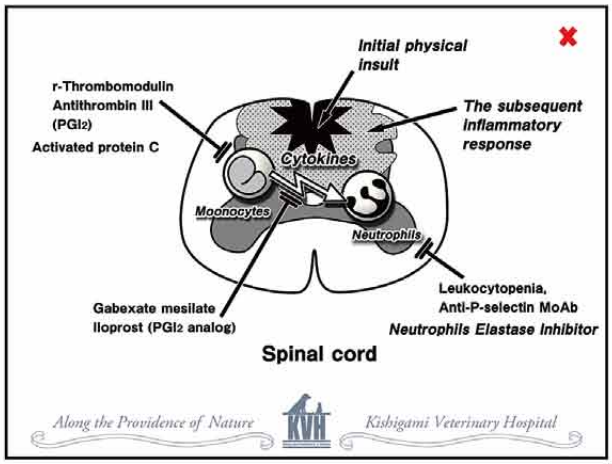

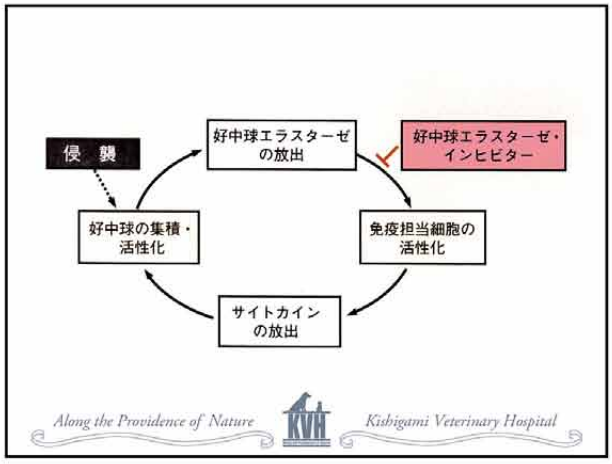

シベレスタットナトリウムが脊髄損傷に効果

A neutrophil elastase inhibitor(ONO-5046)reduces neurologic damage after spinal cord injury in rats. J.Neurochem.2001 Sep;78(5)1064-72

ONO-5046 attenuation of delayed motor neuron death and effect on the induction of brain-derived neurotrophic factor, phosphorylated extracellular signal-regulated kinase, and caspase3 after spinal cord ischemia in rabbits. J Thorac Cardiovasc Surg. 2006 Mar;131(3):644-50.

Protective effect of sivelestat sodium hydrate (ONO-5046) on ischemic spinal cord injury. Interact Cardiovasc Thorac Surg. 2009 Jun;8(6):606-9.

肺気腫の成立メカニズム

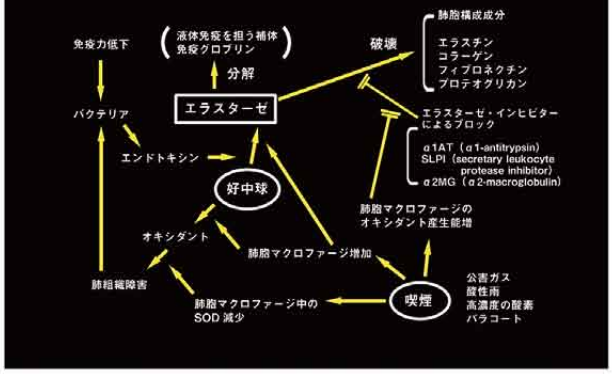

脂質過酸化反応

- **脂質過酸化反応**（Lipid peroxidation）とは、脂質の酸化的分解反応のことを言う。フリーラジカルが細胞膜中の脂質から電子を奪い、結果として細胞に損傷を与える過程のことを言う。この過程は、フリーラジカルの連鎖反応のメカニズムによって進行する。

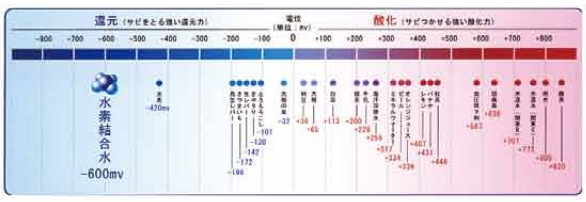

内科療法

急性
- 神経細胞膜を守る　ポリエチレングリコール
- 炎症性サイトカインを抑える　ステロイド　アンチトロンビン　トロンボモジュリン
- 好中球活性化を抑える　アンチトロンビン
- 好中球のエラスターゼ活性を抑える　シベレスタットナトリウム
- 活性酸素を抑える　水素　水素水　SOD　抗酸化サプリメント
- 微小循環障害を抑える　経口プロスタグランジンE1誘導体製剤
- 凝固と血栓を抑える　抗血小板薬　チクロピジン塩酸塩　抗トロンビン薬　アルガトロバン注射液　トロンボモジュリン
- 血栓を溶解する　t-PA（アルテプラーゼ）
- 神経細胞のapoptosisを抑制する　エリスロポイエチン　鹿児島大学

亜急性
- 未分化細胞移植　神経幹細胞　幹細胞
- サイトカイン　神経栄養因子による治療　ミトコンドリア増強
- 肝細胞増殖因子

慢性
- ミトコンドリア増強　クレアチン　補酵素Q10　水素水　SOD

コハク酸メチルプレドニゾロン(MPSS)の投与による効果

- MPSSの投与により、IL-1β、ICAM-1,iNOSなどの炎症性サイトカインのmRNAの発現を抑制したが、抑制程度と運動学的評価は相関しなかった。
  MPSは浮腫の軽減と脂質過酸化を抑制するが、損傷部の好中球集積増加やTNF-α産生増加は抑制できない。
  Hurlbert RJ, et al : Methylprednisolone for acute spinal cord injury : an inappropriate standard of care.,J Neurosurg 93:1-7, 2000.
- MPSSはNT-3などの神経栄養因子のmRNAの発現を抑制した。(徳島大学)
- 「ステロイド大量療法はオプションとし、主治医の判断に任せる。」日本外傷学会、外傷初期診療ガイドライン改訂第3版、2008

- **THERAPY AFTER ACUTE CERVICAL SPINAL CORD INJURY RECOMMENDATIONS**

Corticosteroids:

- **Standards:** There is insufficient evidence to support treatment standards.
- **Guidelines:** There is insufficient evidence to support treatment guidelines.
- **Options:** Treatment with There is insufficient evidence to support treatment standards.Methylprednisolone for either 24 or 48 hours is recommended as an option in the treatment of patients with acute spinal cord injuries that should be undertaken only with the knowledge that the evidence suggesting harmful side effects is more consistent than any suggestion of clinical benefit.

脊髄損傷部に形成される瘢痕が問題

- 脊髄損傷による炎症のあとに形成される瘢痕部が、軸索の伸展を阻む。麻痺の治癒を妨害する。
- とくに獣医学領域では、脊髄損傷の治療を始める時期が遅れがちになるので、この瘢痕が問題となる。

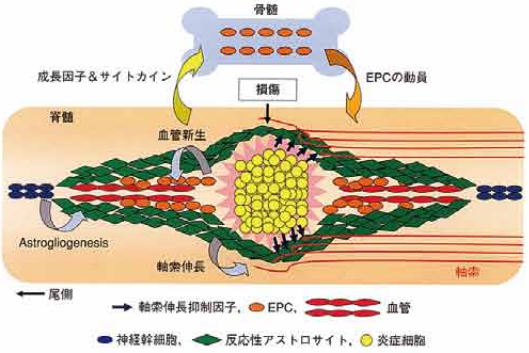

どうしたら良いのか？

- (1) 安静
- (2) MRIによる診断（ヘルニアの大きさ 脊髄の炎症）
- (3) 薬剤の使用、神経栄養因子の投与
- (4) 大きなヘルニアでは 手術
- (5) 虚血・炎症があるなら 幹細胞療法
- (6) リハビリテーション
  が脊髄再生の6つの柱となっている。

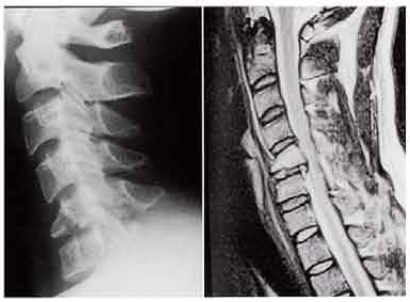

図 3.
C 5 椎体骨折(IIa 型、涙滴骨折型)
術前：Frankel D 2

Along the Providence of Nature KVH Kishigami Veterinary Hospital

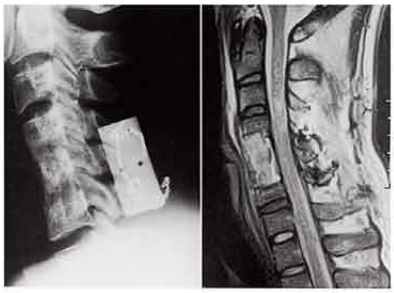

図 4. C 5 椎体骨折術後
C 4-6 の後方 AW プレートと前方
固定(固分法)施行
Frankel E となった。

Along the Providence of Nature KVH Kishigami Veterinary Hospital

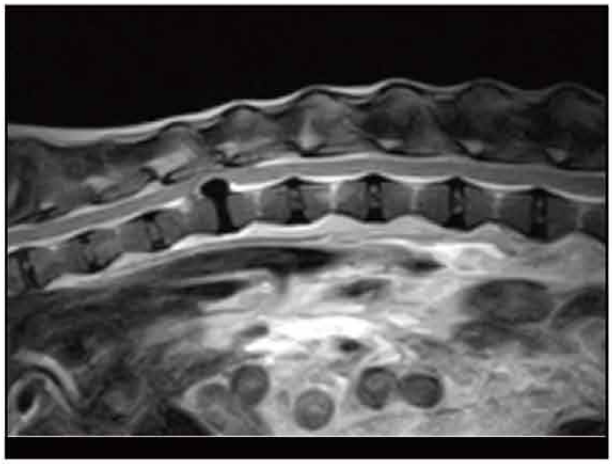

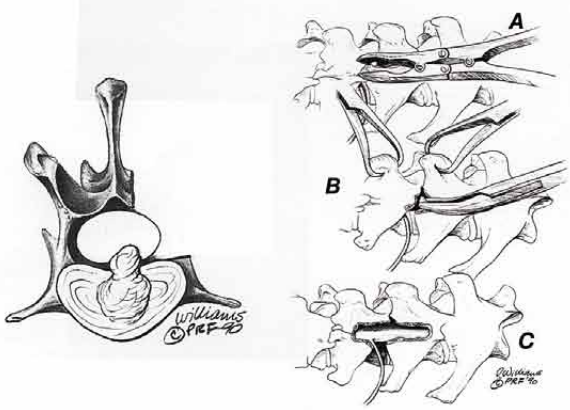

どうしたら良いのか？

- (1) 安静
- (2) MRIによる診断（ヘルニアの大きさ 脊髄の炎症）
- (3) 薬剤の使用、神経栄養因子の投与
- (4) 大きなヘルニアでは 手術
- (5) 虚血・炎症があるなら 幹細胞療法
- (6) リハビリテーション
  が脊髄再生の6つの柱となっている。

Along the Providence of Nature KVH Kishigami Veterinary Hospital

「世界の脊髄再生の臨床研究」 慶応大学 中村雅也

	移植療法	移植以外
第一世代	胎児脊髄移植(UFG)	伝達促進療法：4−アミノピリジン(Acorda社)
	ブタ胎性幹細胞(Diacrin社)	軸索刺激物質：GMI(Fidie)
	ヒト胎性幹細胞(ロシア、中国)	AIT-082(Neotherapeutics)
	末梢神経移植片(台湾)	交流電気刺激(Ourdue)
	OEGグリア(北京)	リハビリ
	嗅覚粘膜自家移植(リスボン・プリスベン)	(L 2 locomotor centralpattern generator stimulation)
	マクロファージ(プロニューロン社)	
第二世代	ヒト神経幹細胞	有髄化療法：M 1 抗体(Acorda)、Copazone
	成人OEG	軸索清澄刺激物：
	骨髄幹細胞	ヒューマナイズドM 1 (Novartis)
	遺伝子改造幹細胞	(PED-4阻害剤)
	腸グリア幹細胞	C3ロホ・キナーゼ阻害剤(バイオ・エクソン)
		コンドロイチナーゼABC(生化学)
		Nogo受容体抗体(バイオ・ジン)
		イノシン(BLSI)

獣医学領域における

脊髄損傷に対する幹細胞療法

日本獣医再生医療学会会長
岸上獣医科病院代表
Diplomate of Japanese College of Veterinary Surgery
日本獣医再生医療センター　顧問
岸上義弘

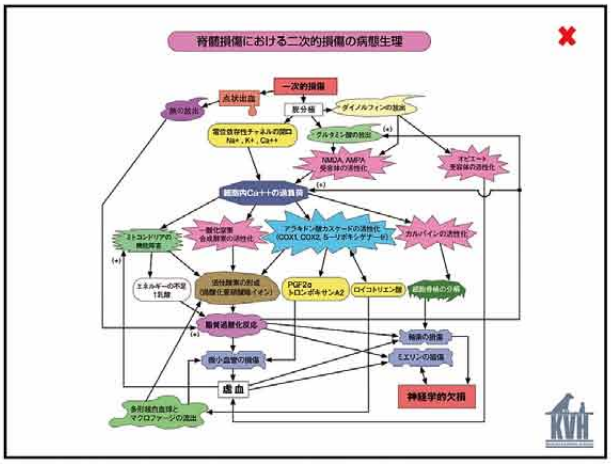

脊髄損傷

① 一次損傷：物理的衝撃と圧迫

② 二次損傷：炎症・壊死・瘢痕化・軟化

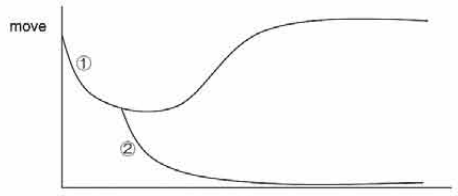

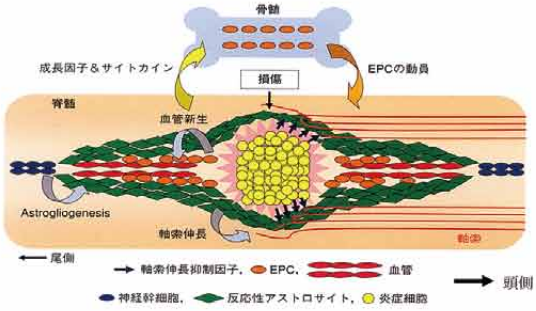

幹細胞

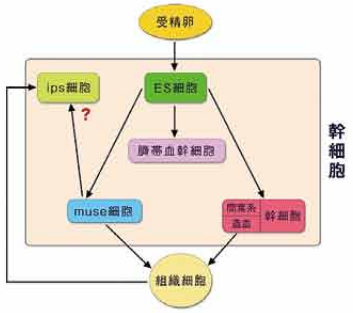

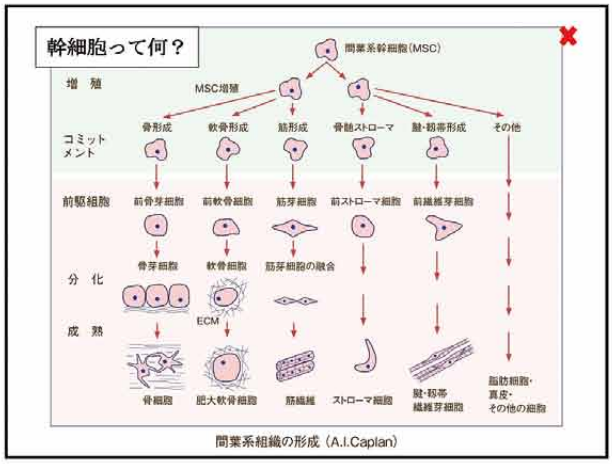

間葉系組織の形成（A.I.Caplan）

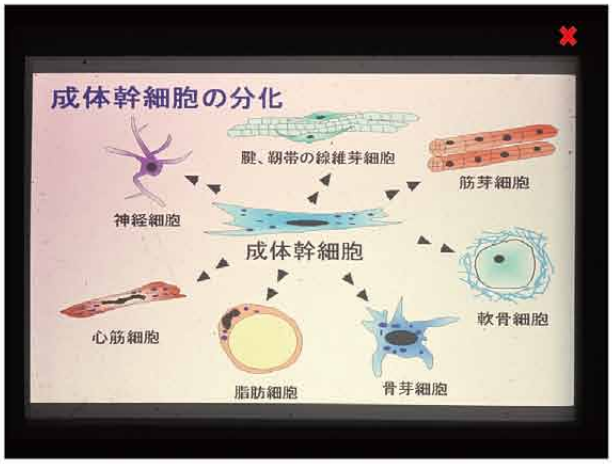

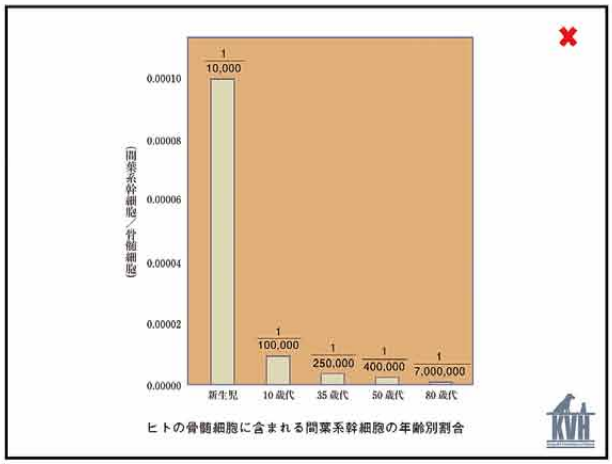

ヒトの骨髄細胞に含まれる間葉系幹細胞の年齢別割合



当院における脊髄再生の研究の背景

Ⅰ 基礎研究（1998～2005）

1998年から岸上と京都大学の共同で基礎研究を開始　ヨーロッパ・アメリカ・日本の学会で研究成果を発表
脊髄損傷犬のモデル作成と治療法の模索

- <5th International Meeting of TESI (Tissue Engineering Science)>
  ・Canine spinal cord contusion model with an inflatable balloon.
- <第6回日本組織工学会 : 2003>
  ・新しいイヌ脊髄損傷モデルの作成.
- <31 st ESAO (European Society for Artificial Organs) : 2004>
  ・A canine spinal cord injury model using an inflatable balloon compression.
- <第25回日本炎症・再生医学会 : 2004>
  ・イヌ脊髄損傷モデルのMR像と組織像による評価.
- <ASAIO (American Society for Artificial Internal Organs) : 2004>
  ・Diagnostic evaluation of canine spinal cord injury using magnetic resonance imaging.
- New canine spinal cord injury model free from laminectomy. Fukuda S, Nakamura T, Kishigami Y, Shimizu Y, Brain Res Brain Res Protoc.2005 ;14(3):171-80.

Ⅱ 臨床研究（2005～2015現在）

2005年 臨床研究に踏み切る →→ 10年間の臨床症例を経験 →→ 本発表

選択した治療方法

- 麻酔下にて、皮下の自家脂肪組織を採取
- 培養し、間葉系幹細胞を増殖（1～3 x10^7個）
- 2週間で回収し、静脈に点滴投与（無麻酔）
- 翌週、翌々週に継代と点滴投与（無麻酔）
- 脊椎脊髄への外科手術は、原則、行なわない

Along the Providence of Nature KVH *Kishigami Veterinary Hospital*

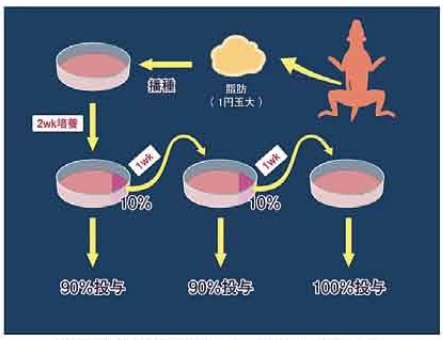

幹細胞の投与量は、１０の６乗個／ｋｇ

Along the Providence of Nature KVH *Kishigami Veterinary Hospital*

Clinical Study by MSC

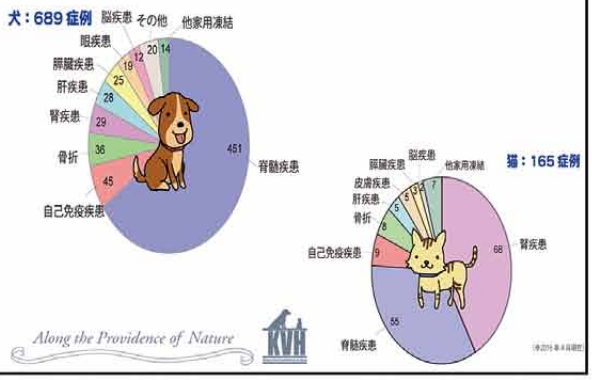

Along the Providence of Nature KVH

Equipment

Along the Providence of Nature KVH *Kishigami Veterinary Hospital*

Kit for Mesenchymal Stem Cell Therapy

Along the Providence of Nature KVH *Kishigami Veterinary Hospital*

Safely and conveniently

To realize unmet medical needs

J-ARM
For Regenerative Medicine 未来になにをもっていこう

Along the Providence of Nature KVH *Kishigami Veterinary Hospital*

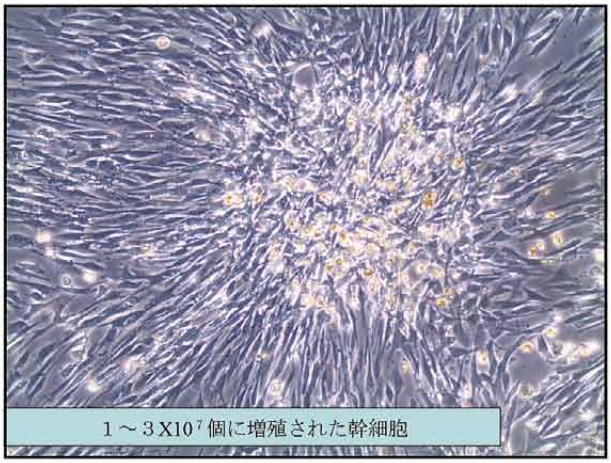
1～3X10⁷個に増殖された幹細胞

脊髄損傷
Along the Providence of Nature
KVH
Kishigami Veterinary Hospital

Along the Providence of Nature
KVH
Kishigami Veterinary Hospital

発症より42日目
細胞投与日
2010 2 12
7:12:39PM

細胞投与日
Along the Providence of Nature
KVH
Kishigami Veterinary Hospital

細胞投与日
Along the Providence of Nature
KVH
Kishigami Veterinary Hospital

Along the Providence of Nature
KVH
Kishigami Veterinary Hospital

Along the Providence of Nature
KVH
Kishigami Veterinary Hospital

before

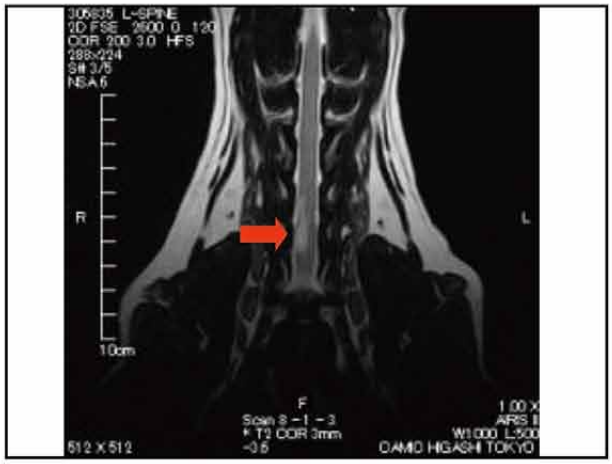
305835 L-SPINE
2D FSE 2600 0 120
COR 200 3.0 HFS
288×224
S# 3/5
NSA 6
R
L
10cm
F
Scan 3 -1 - 3
* T2 COR 3mm
-0.5
1.00 X
ARIS II
W1000 L500
CAMIC HIGASHI TOKYO
512 X 512

M 6Y 9.2 kg
00:05:57
305835 L-SPINE
2D FSE 3720 0 120
TRS 140 4.0 HFS
256x192
S# 7/13
NSA 6
R
L
5cm
P
Scan 5 -1 - 7
* T2 TRS 4mm
-44.2
1.00 X
ARIS II
W1000 L500
CAMIC HIGASHI TOKYO
512 X 512

Along the Providence of Nature
KVH
Kishigami Veterinary Hospital

レントゲン検査所見
• C４－C７に亘る変形性脊椎症著明
KVH

a：移植１日後（３月15日）。横臥した状態。四肢は動かすことができず，起立はまったく不能
b：移植９日後（３月23日）。支えると起立可能な状態であった
c：移植27日後（４月10日）。歩行自由で，外えても痛みがない様子であった
外科手術は行なっていない
Along the Providence of Nature
KVH
Kishigami Veterinary Hospital

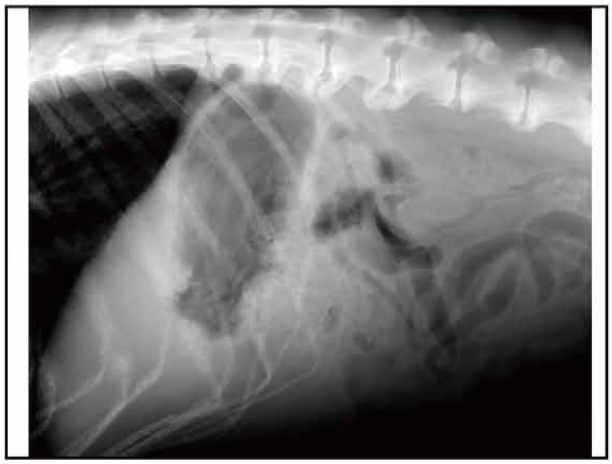

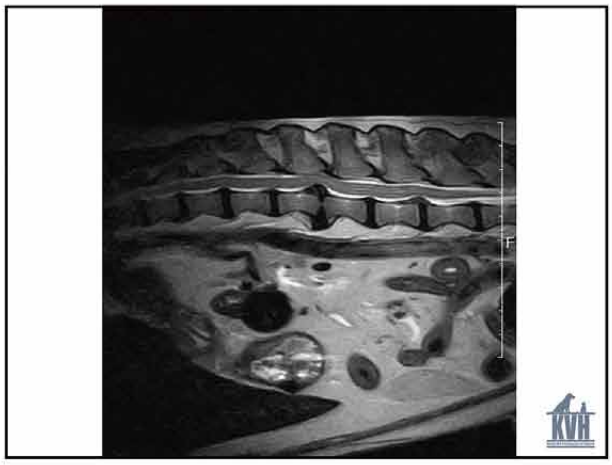
F

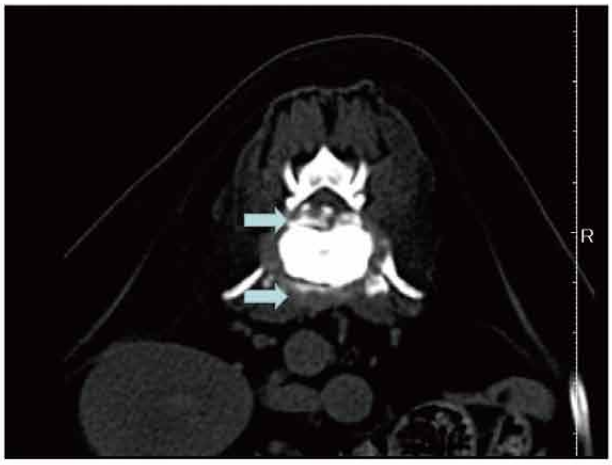
R

before

1M after

Along the Providence of Nature
Kishigami Veterinary Hospital

13929001
KOJIMA BOBU
A
R
FSV 1
WL = 200
WW = 1000
17.1 mm
F
-5.5 mm

KOJIMA BOBU
A
41 mm

Y : 0.2
Z : -178.0
CINE.5

F
KVH

手術によって悪化し、起立不能となったウォブラー症
発症より4ヶ月
細胞投与日
Along the Providence of Nature
KVH
Kishigami Veterinary Hospital

Along the Providence of Nature
KVH
Kishigami Veterinary Hospital

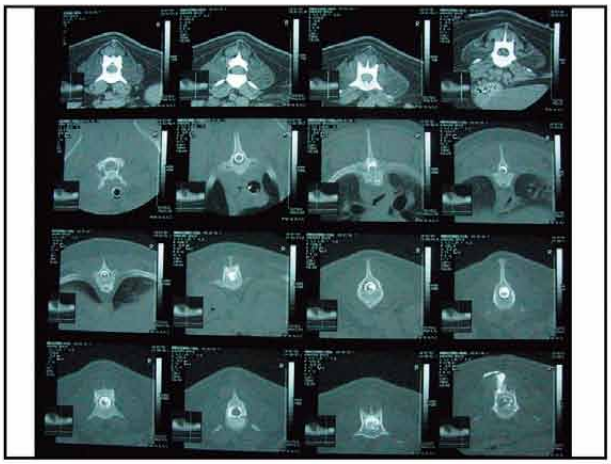

R
R

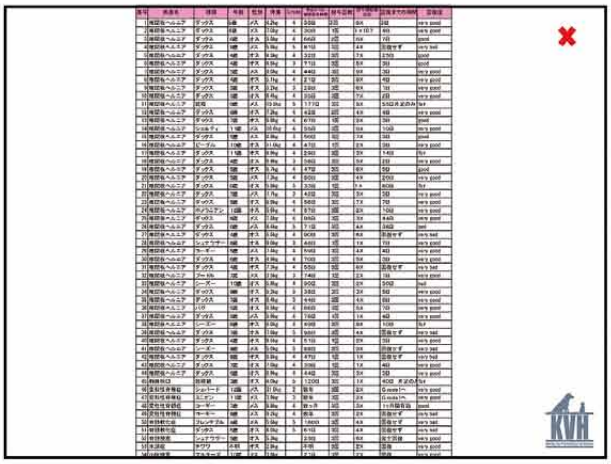
KVH

当院の
脂肪幹細胞の静脈投与で
効果がなかった疾患

- 脊髄軟化症
- 変性性脊髄症（DM）
- 慢性のGrade 5
- その他

Along the Providence of Nature　Kishigami Veterinary Hospital

水頭症の1症例

- 眼球が不動状態
- 顔面の表情が硬直
- 綿花落下試験に反応せず
- 歩行しようとしない
- 呼んでも無反応

Along the Providence of Nature　Kishigami Veterinary Hospital

ペットの病気に効果
最新治療法は…
特集
Along the Providence of Nature
Kishigami Veterinary Hospital

小脳梗塞を発症して2ヶ月後
Along the Providence of Nature
Kishigami Veterinary Hospital

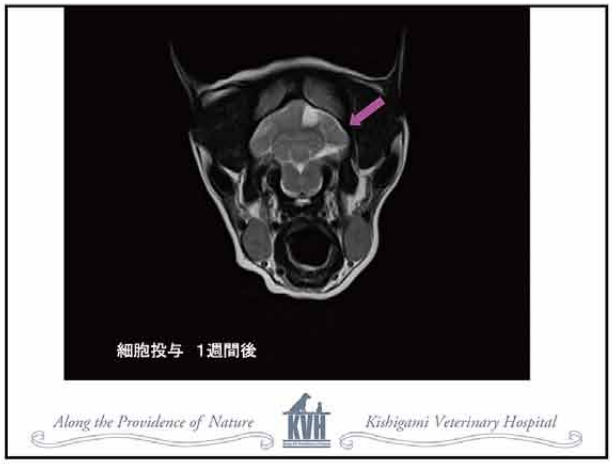
細胞投与　1週間後
Along the Providence of Nature
Kishigami Veterinary Hospital

考察
6段階からなる
幹細胞による再生の機序
Along the Providence of Nature
Kishigami Veterinary Hospital

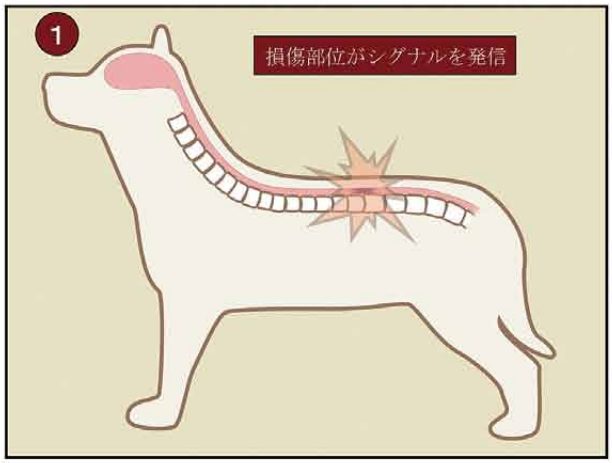
1
損傷部位がシグナルを発信

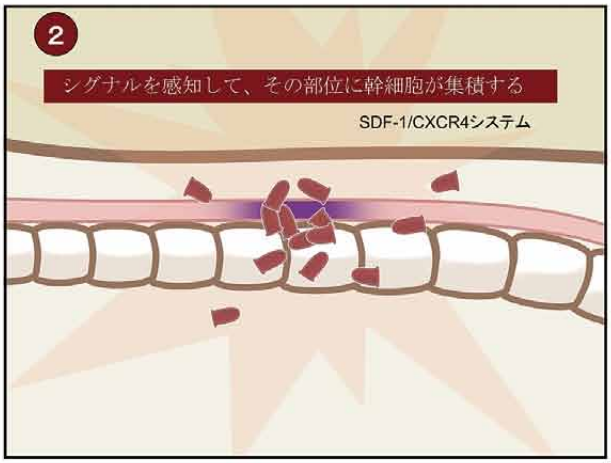
2
シグナルを感知して、その部位に幹細胞が集積する
SDF-1/CXCR4システム

3

幹細胞の抗炎症作用

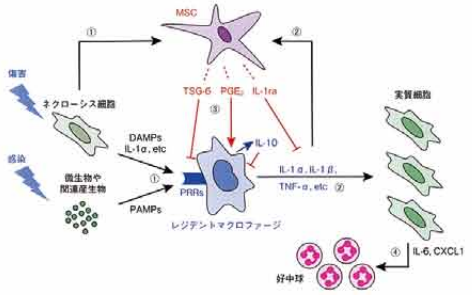

Along the Providence of Nature — Kishigami Veterinary Hospital

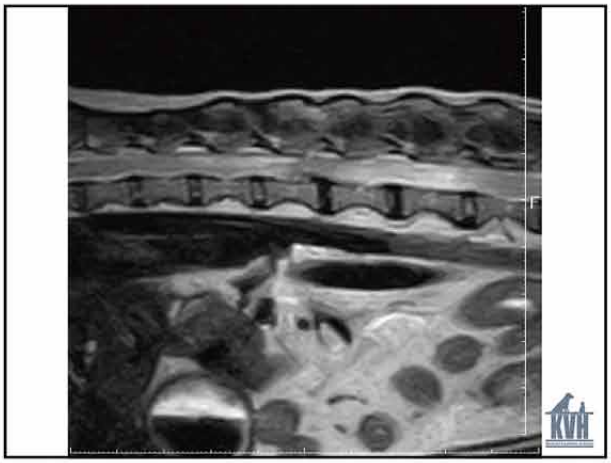

炎症を抑えるのはステロイドか？

炎症細胞が野放し状態で
氾濫していて、
細胞から出るケミカル
メディエータを
抑えていただけ。

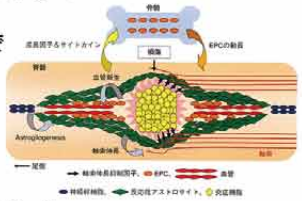

炎症細胞の司令塔を抑えるべし。
炎症細胞を存在させないこと。

それが2次損傷を抑え、脊髄の回復に導く。

Along the Providence of Nature — Kishigami Veterinary Hospital

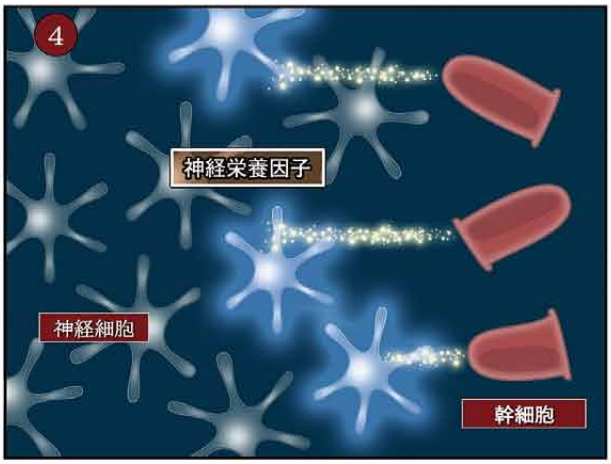

ワーラー変性

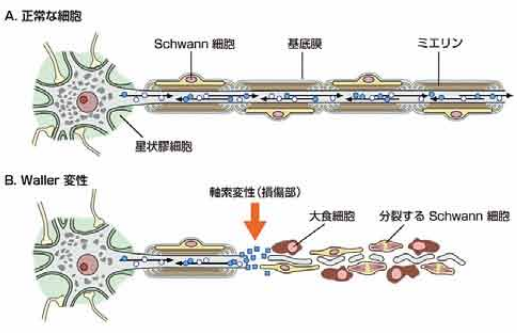

間葉系幹細胞が分泌する主な神経栄養因子とその働き

- **BDNF**（Brain-derived neurotrophic factor）
  神経細胞の生存・成長・増加・シナプスの機能亢進などには不可欠な神経系のサイトカイン。
  幹細胞自らがニューロンに分化するのを促進する。

- **GDNF**（Glial cell-line derived neurotrophic factor）神経細胞の生存や、遺伝子発現制御、発生過程のシナプス除去などに非常に重要な役割を担っており、特に脊髄の運動ニューロンの発生と分化、生存に深く関与しているサイトカイン。

Along the Providence of Nature — Kishigami Veterinary Hospital

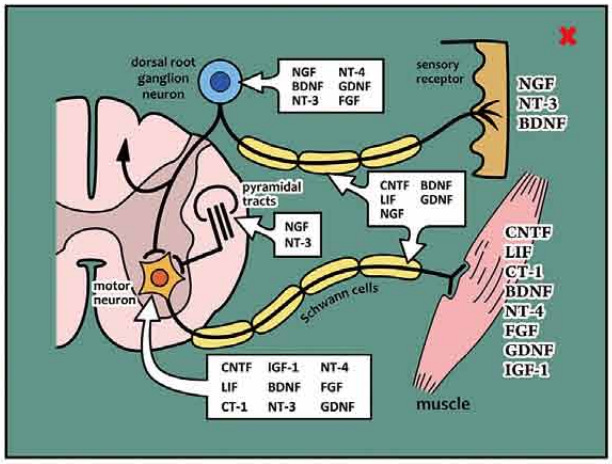

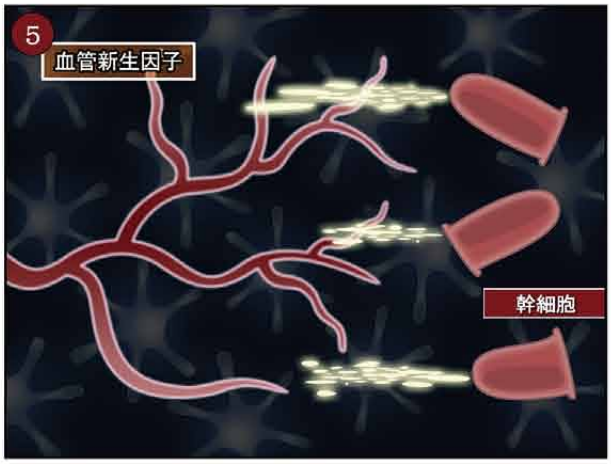

血管新生に関与するサイトカイン

- **PIGF** (Placental growth factor)
  血管内皮増殖因子(VEGF)ファミリーに分類されるサイトカイン。既存の血管からの新しい血管分枝の誘導(angiogenesis)と骨髄由来の 血管前駆細胞誘導(vasculogenesis)の 2 つの機序を介して、虚血性心疾患などにおける血管新生に寄与している。
- Neuroprotection by PIGF gene-modified human mesenchymal stem cells after cerebral ischaemia.
  Liu H, Honmou O, Harada K, Nakamura K, Houkin K, Hamada H, Kocsis JD.
  Brain. ;129(Pt 10):2734-45. 2006
- **Mesenchymal stem cells derived from peripheral blood protects against ischemia.**
  Ukai R, Honmou O, Harada K, Houkin K, Hamada H, Kocsis JD.
  J Neuroimmunol. 24(3):508-20. 2007
- **Neuroprotection by PIGF gene-modified human mesenchymal stem cells after cerebral ischaemia.** Liu H, Honmou O, Harada K, Nakamura K, Houkin K, Hamada H, Kocsis JD
  Brain. 129(Pt 10):2734-45. 2006

Along the Providence of Nature — KVH — Kishigami Veterinary Hospital

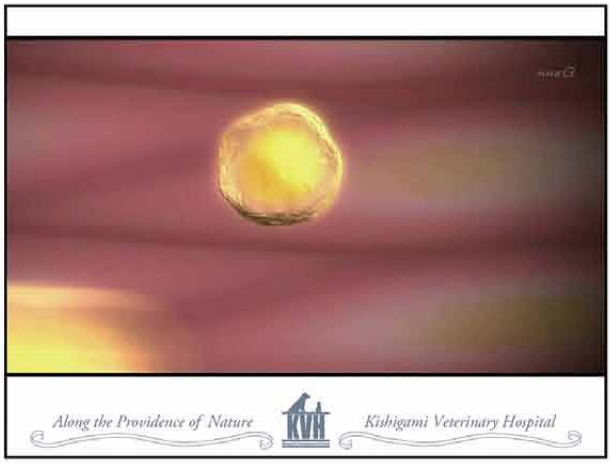

Along the Providence of Nature — KVH — Kishigami Veterinary Hospital

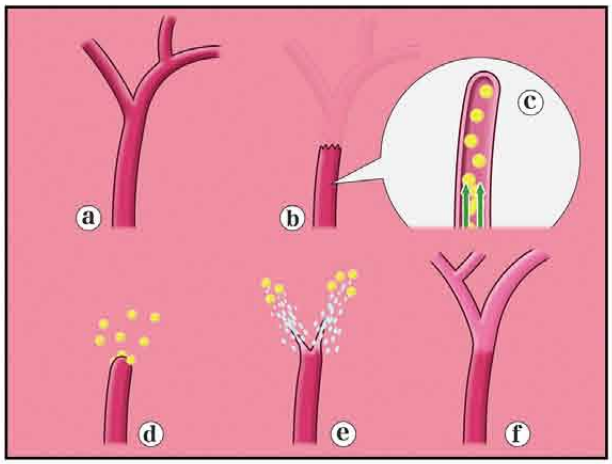

幹細胞が分泌するサイトカイン

疾患の治療に有効な
様々な生理活性物質を分泌

おもな役割	具体的な作用点	左記の生理作用を発揮するMSCの分泌物
組織修復作用	血管新生	VEGF, FGF2, ANG-1, MCP-1, EPO, HGF
	細胞の増殖促進	SCF, LF, M-CSF, SDF-1, FGF2, VEGF, GF, PDGF, HGF
	弱った細胞の生存維持	FGF2, GF, ANG-1, IL-6, VEGF, MCP-1, G/M-CSF,
	抗アポトーシス	STC-1, EPO, TGF-β, HGF
	神経細胞の保護	BDNF, NGF, GDNF
	肝線維化の抑制	IL-10, TNF-α, HGF, MMP-9
	瘢痕形成の抑制	HGF, FGF2, ANG-1
	幹細胞のサポート	TPO, SCF, TGF-β
	目的部位への細胞動員	SDF-1, HGF, LF, GF, G/M-CSF, VEGF
免疫抑制作用 炎症鎮静作用	免疫細胞の抑制	DO, PGE2, sHLA-G5, TGF-β, IL-6, IL-10, HGF, LF,
	炎症性因子の産生抑制	MCP-1, TSG-6, HO-1, M-SCF, NO, Gal-1, IL-1RA

Along the Providence of Nature — KVH — Kishigami Veterinary Hospital

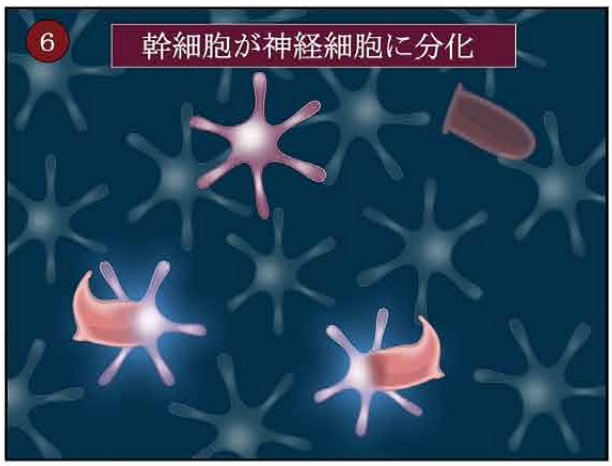

幹細胞が神経細胞に分化する

- In Vitro Neuronal Induction of Adipose-Derived Stem Cells and Their Fate after Transplantation into Injured Mouse Brain.
  Pavlova G, Lopatina T, Kalinina N, Rybalkina E, Parfyonova Y, Tkachuk V, Revishchin A.
  Curr Med Chem. 2012
- Safrole oxide induced neuronal differentiation of rat bone-marrow mesenchymal stem cells by elevating Hsp70.
  Zhao Y, Xin J, Sun C, Zhao B, Zhao J, Su L.
  Gene. ;509(1):85-92. 2012
- Neural differentiation potential of peripheral blood- and bone-marrow-derived precursor cells.
  Kim S, Honmou O, Kato K, Nonaka T, Houkin K, Hamada H, Kocsis JD.
  Brain Res.;1123(1):27-33. 2006
- Stimulation of sub-sonic vibration promotes the differentiation of adipose tissue-derived mesenchymal stem cells into neural cells.
  Choi YK, Cho H, Seo YK, Yoon HH, Park JK.
  Life Sci. 24;91(9-10):329-37. 2012
- Feline bone marrow-derived mesenchymal stromal cells (MSCs) show similar phenotype and functions with regards to neuronal differentiation as human MSCs.
  Munoz JL, Greco SJ, Patel SA, Sherman LS, Bhatt S, Bhatt RS, Shrensel JA, Guan YZ, Xie G, differentiation.;84(2):214-22. 2012

Along the Providence of Nature KVH *Kishigami Veterinary Hospital*

静脈投与MSCは脊髄損傷部位で神経やアストロサイトに分化する

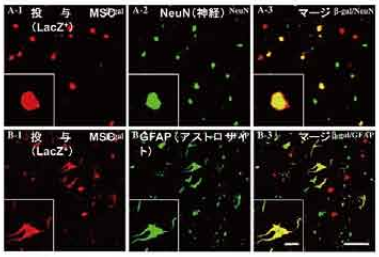

Brain Res. 1343:226-235, 2010.

脊髄損傷部位切片の免疫蛍光染色像(移植MSCと神経もしくはアストロサイトマーカーとの二重染色)。脊髄損傷部位に移動した投与MSC (LacZ+)のそれぞれ10%程度が神経マーカーまたはアストロサイトマーカーを発現していた。
脊髄損傷部位における移植MSCの分化については様々な議論がある。別の論文(J Korean Med Sci. 27:586-593, 2012.)では、静脈投与したMSCは優先的にアストロサイトに分化し、病変内投与したMSCは球形等に神経、アストロサイト、オリゴデンドロサイトに分化したなどのデータを示している。

作用機序

栄養因子による神経活性化

抗炎症

血管新生

神経細胞への分化による神経再生

0日 数日 1週間 2週間 数ヶ月

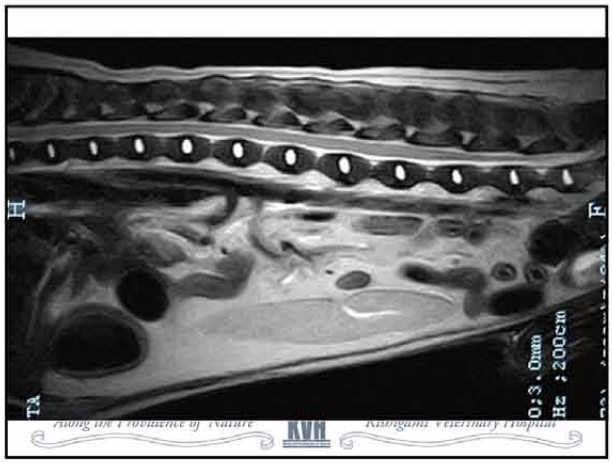

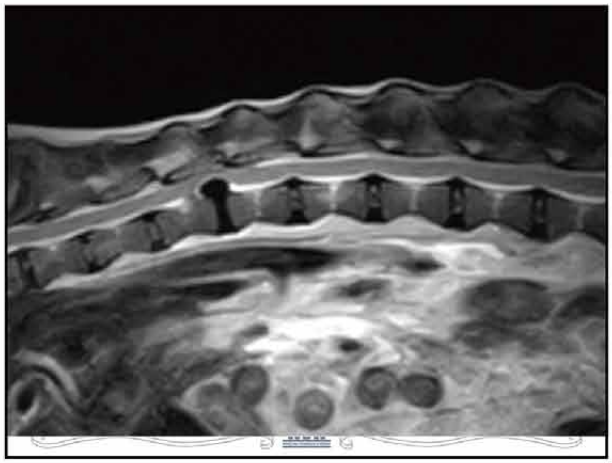

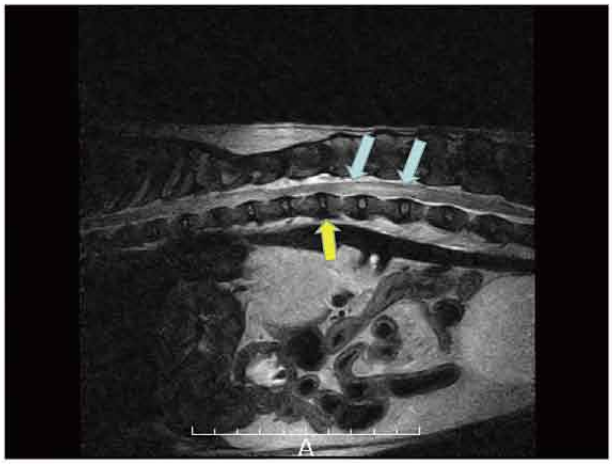

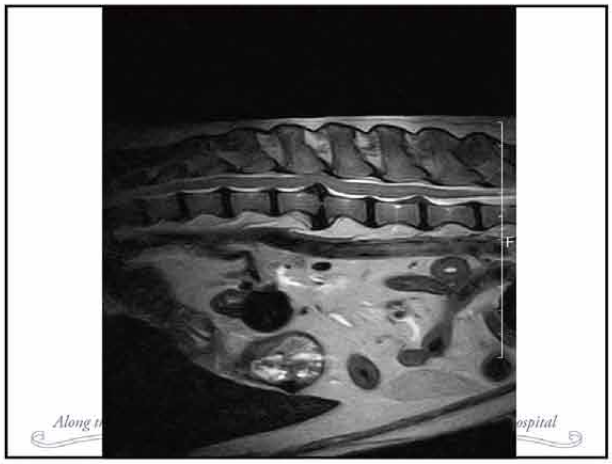

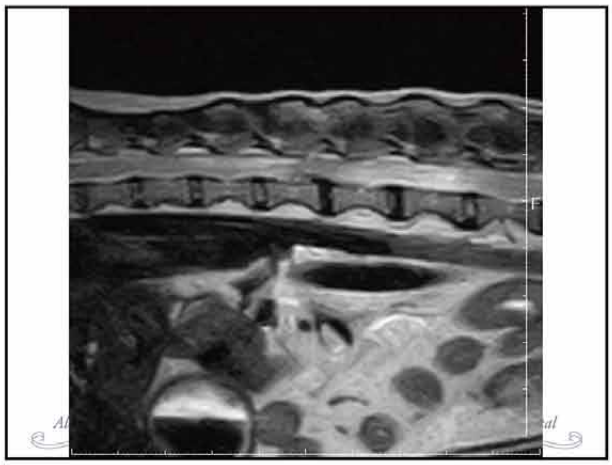

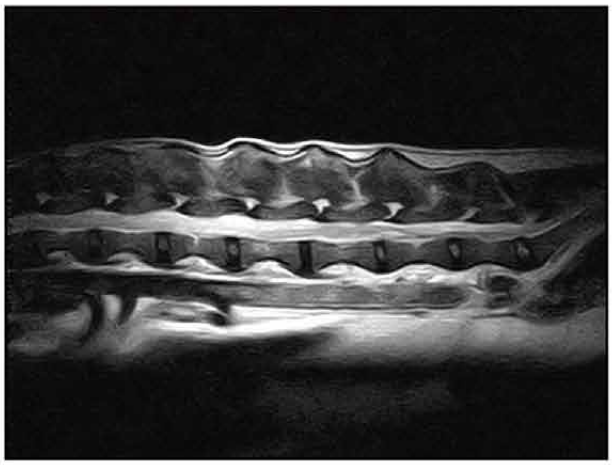

そもそも我々は圧迫を取ることしか頭になかった。

圧迫を取る手術をしたら治ると思い込んでいた。

圧迫を取ったのに治らないというのは、
重症過ぎるので我々のせいではない。
と思っていた。

Along the Providence of Nature KVH Kishigami Veterinary Hospital

実は、圧迫だけが悪さをしていたのではなく、
衝撃由来の「炎症」も大いに悪さをしていた。

だから圧迫を解消しても麻痺患者が多く出た。

解消すべきは「炎症」だった。

Along the Providence of Nature KVH Kishigami Veterinary Hospital

最近の研究によって分かってきた 間葉系幹細胞が分泌するサイトカインの働き

- 神経細胞の生存を助ける
- 神経細胞の傷害を修復する
- 神経幹細胞の活性化
- 神経機能（記憶・学習など）の発現
- 神経細胞死の抑制
- 神経軸索伸長阻害因子の抑制
- 血管新生による血行再構築

Along the Providence of Nature　Kishigami Veterinary Hospital

麻痺を起こす椎間板ヘルニアの 分類と対処の考え方

1，椎間板物質の突出＋＋　圧迫・虚血・壊死型
→→ 手術と幹細胞投与

2，椎間板物質の突出±　炎症型
→→ 幹細胞投与のみ

3，混在型　大きな突出と炎症
→→ 手術と幹細胞投与

☆いずれも鑑別のために、MRIが必要

☆手術をしてはいけない症例がある

Along the Providence of Nature　Kishigami Veterinary Hospital

現在の当院の取り組み

- ***亜急性期の脊髄損傷***
- Grade4への培養自家幹細胞の 静脈投与は継続

- ***重症急性期の脊髄損傷***
- とにかく急いで同種他家幹細胞（凍結保存）を解凍して投与
- 静脈への投与（＆クモ膜下腔？）
- MRIの麻酔時に椎間板OPE？　脂肪も採取→自家の幹細胞も
- 2次損傷を食い止める！
- Grade 5 に悪化させない！

他家幹細胞で速攻する！

- なるべく外科手術をせず、小侵襲の治療を目指す

Along the Providence of Nature　Kishigami Veterinary Hospital

当院の脊髄損傷に対する現在の戦略

	重症 Grade5	中症 Grade4	軽症 Grade3以下
（発症直後） 甚急性	Aneth ①②③④⑥⑦	Aneth ①②③④⑥ (⑦)	①②④
急性 1wk以内	Aneth ①②③④⑥	Aneth ①②③④⑥	①②④
亜急性 2M↓	Aneth ③④⑤⑥	④⑥	⑥
慢性 2M↑	Aneth ③④⑧	④	④

① コルセット
② シベレスタットNなどの薬剤
③ 他家幹細胞 → くも膜下
④ 他家幹細胞 → iVD
⑤ 自家幹細胞 → くも膜下
⑥ 自家幹細胞 → iVD
⑦ 外科手術　圧迫解除
⑧ 外科手術NSSC＋動注

Along the Providence of Nature　Kishigami Veterinary Hospital

脂肪由来幹細胞 凍結保存後の平均的な細胞生存率

●ドナー犬6頭から採取、培養した幹細胞を—80℃で凍結保存した(通常の凍結方法)

凍結期間（日）	凍結しない	1-30	31-60	61-90	91-120	121-150	151-180	181-210	211-240	241-270
生存率	100%	73%	70%	74%	74%	73%	67%	71%	68%	70%

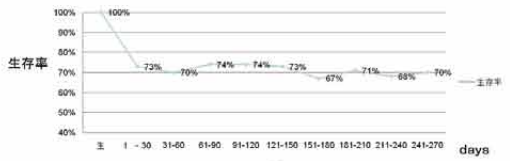

もし−196℃にしたら、９０％が蘇る！

Along the Providence of Nature　Kishigami Veterinary Hospital

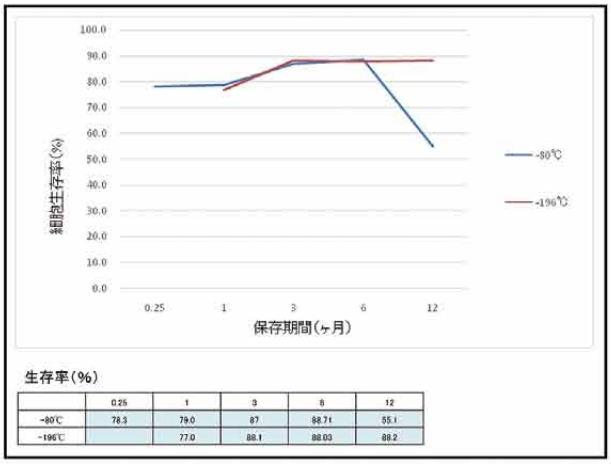

生存率(%)

	0.25	1	3	6	12
-80℃	78.3	79.0	87	88.71	55.1
-196℃		77.0	88.1	88.03	88.2

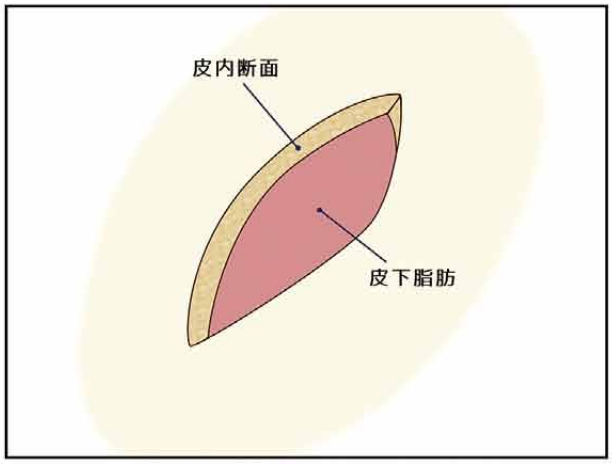

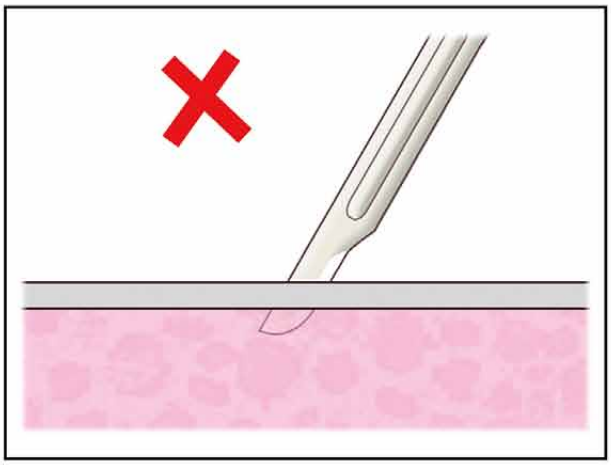

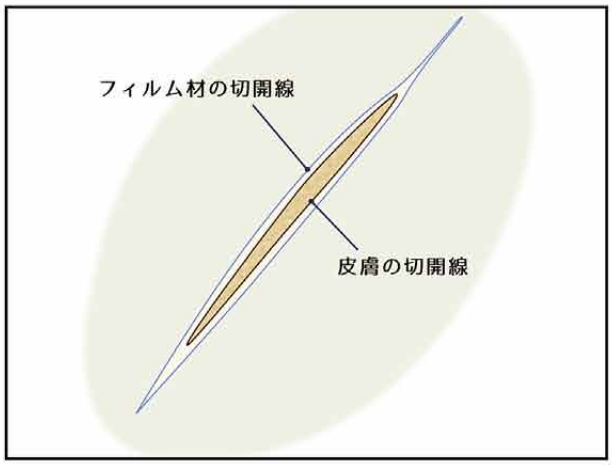

静脈投与？

または

くも膜下投与？

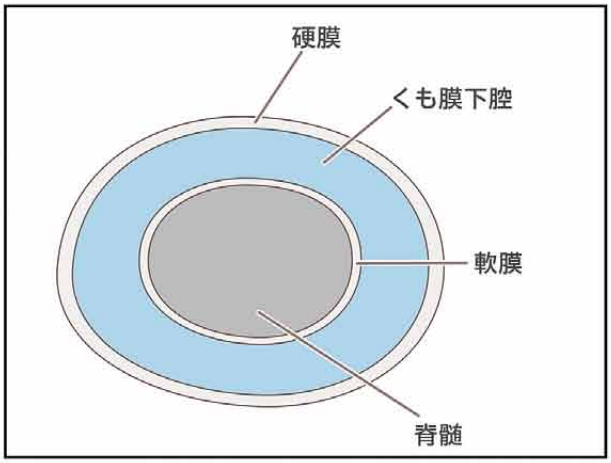
硬膜
くも膜下腔
軟膜
脊髄

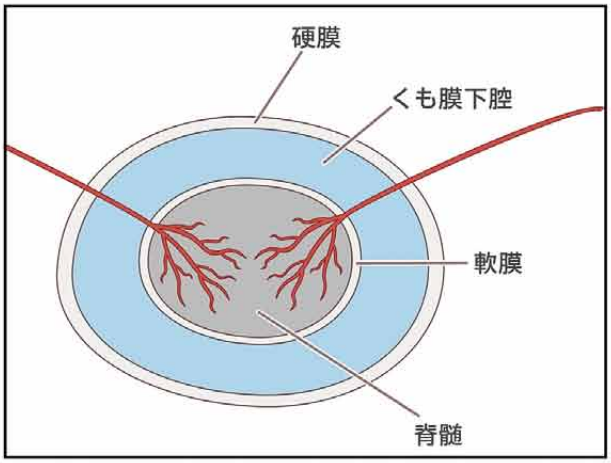
硬膜
くも膜下腔
軟膜
脊髄

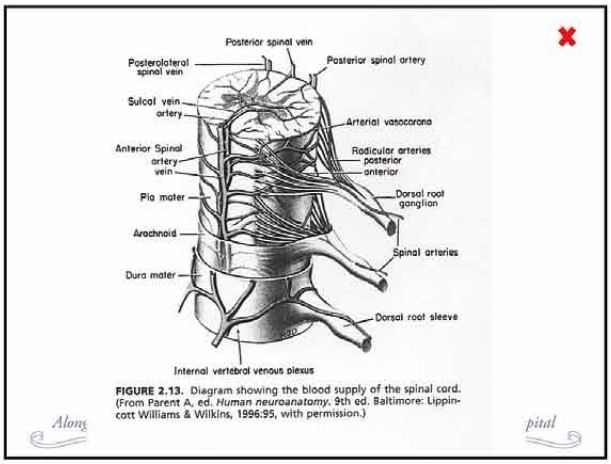
Posterior spinal vein
Posterolateral spinal vein
Posterior spinal artery
Sulcal vein
artery
Arterial vasocorona
Anterior Spinal
artery
vein
Radicular arteries
posterior
anterior
Pia mater
Dorsal root ganglion
Arachnoid
Spinal arteries
Dura mater
Dorsal root sleeve
Internal vertebral venous plexus
FIGURE 2.13. Diagram showing the blood supply of the spinal cord. (From Parent A, ed. Human neuroanatomy. 9th ed. Baltimore: Lippincott Williams & Wilkins, 1996:95, with permission.)

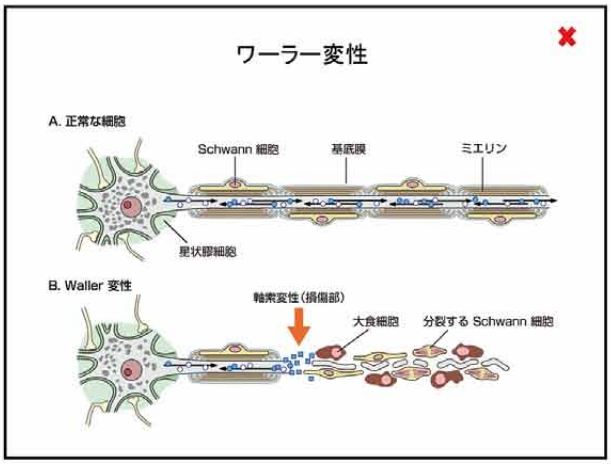
ワーラー変性
A. 正常な細胞
Schwann 細胞
基底膜
ミエリン
星状膠細胞
B. Waller 変性
軸索変性（損傷部）
大食細胞
分裂する Schwann 細胞

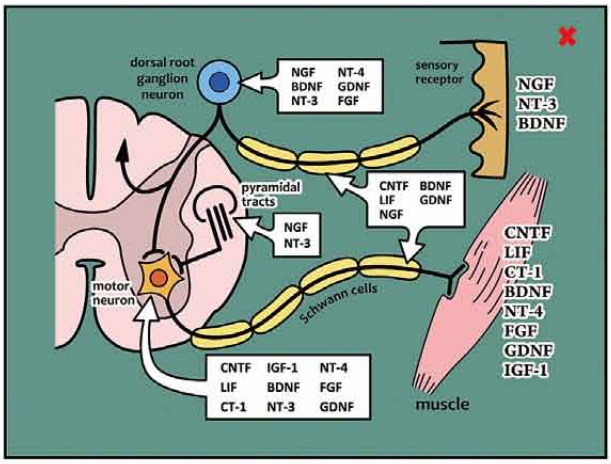
dorsal root ganglion neuron
NGF NT-4 BDNF GDNF NT-3 FGF
sensory receptor
NGF NT-3 BDNF
pyramidal tracts
CNTF BDNF LIF GDNF NGF
NGF NT-3
CNTF LIF CT-1 BDNF NT-4 FGF GDNF IGF-1
motor neuron
schwann cells
CNTF IGF-1 NT-4 LIF BDNF FGF CT-1 NT-3 GDNF
muscle

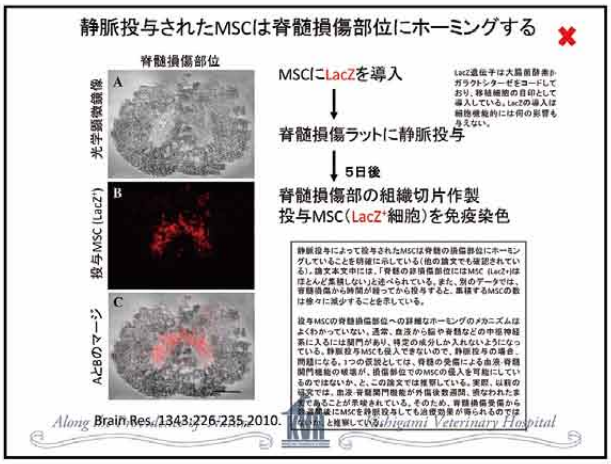
静脈投与されたMSCは脊髄損傷部位にホーミングする
脊髄損傷部位
光学顕微鏡像
投与MSC（LacZ+）
ACBのマージ
MSCにLacZを導入
脊髄損傷ラットに静脈投与
5日後
脊髄損傷部の組織切片作製
投与MSC（LacZ+細胞）を免疫染色
Brain Res. 1343:226-235,2010.

静脈投与MSCは脊髄損傷部位で神経やアストロサイトに分化する

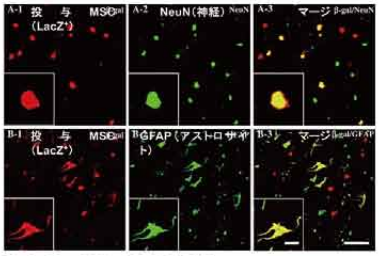

Brain Res. 1343:226-235, 2010.

脊髄損傷部位切片の免疫蛍光染色像（移植MSCと神経もしくはアストロサイトマーカーとの二重染色）。脊髄損傷部位に移動した投与MSC（LacZ+）のそれぞれ10%程度が神経マーカーまたはアストロサイトマーカーを発現していた。
脊髄損傷部位における移植MSCの分化については様々な議論がある。別の論文（J Korean Med Sci. 27:588-593, 2012）では、静脈投与したMSCは脊髄内にアストロサイトに分化し、病変内投与したMSCはほぼ均等に神経、アストロサイト、オリゴデンドロサイトに分化したとのデータを示している。

脊髄損傷へ静脈投与した間葉系幹細胞の効果発揮のメカニズム

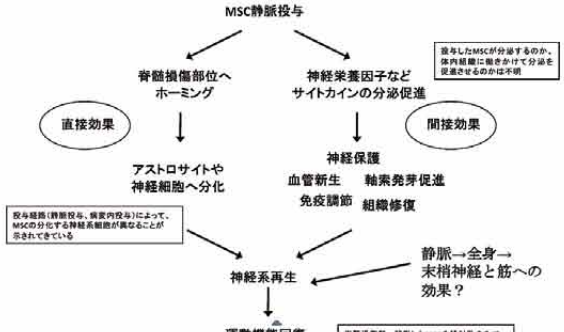

現在の当院の取り組み

- Grade4への培養自家幹細胞の静脈投与は継続
- 急性期の同種幹細胞（凍結保存）
- クモ膜下腔への投与？
- 培養幹細胞の「動脈」投与？

- 静脈投与は、やはり重要
- 全身に作用
- ワーラー変性に効果？ 筋に作用？ 神経筋接合部？
- 予防？
- より小侵襲の治療。圧迫は何としても取る？？
- コルセットの重要性

幹細胞投与の数とスピード

- 体重1kgあたり、幹細胞 100万個
- これを1時間かけて静脈に投与
- ヘパリンを1%濃度で

脊髄再生の成功率を上げるために

岸上獣医科病院
岸上義弘

脊髄再生の成功率をあげるために

- 発症直後の安静
- 発症直後に二次損傷を抑える
- 2ヶ月以内に幹細胞の培養と投与
- 幹細胞投与は静脈から
- 幹細胞は接着して塊になりやすいので注意
- 培養細胞数はより多く 脂肪塊・骨髄液を多く

脊髄再生の成功率をあげるために

- **発症直後の安静**
- 発症直後に二次損傷を抑える
- 2ヶ月以内に幹細胞の培養と投与
- 幹細胞投与は静脈から
- 幹細胞は接着して塊になりやすいので注意
- 培養細胞数はより多く　脂肪塊・骨髄液を多く

Along the Providence of Nature　Kishigami Veterinary Hospital

Along the Providence of Nature　Kishigami Veterinary Hospital

脊髄再生の成功率をあげるために

- 発症直後の安静
- **発症直後に二次損傷を抑える**
- 2ヶ月以内に幹細胞の培養と投与
- 幹細胞投与は静脈から
- 幹細胞は接着して塊になりやすいので注意
- 培養細胞数はより多く　脂肪塊・骨髄液を多く

Along the Providence of Nature　Kishigami Veterinary Hospital

脊髄損傷

① 一次損傷：物理的衝撃と圧迫

② 二次損傷：炎症・壊死・瘢痕化・軟化

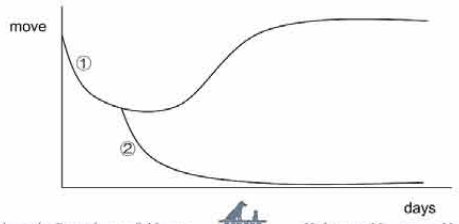

Along the Providence of Nature　Kishigami Veterinary Hospital

脳梗塞に対する t-PA の投与例（人の場合）

0 分	発症	
20 分	来院	
25 分	診察開始 採血 / ルート確保	8 3
30 分	MRI	6
	家族への説明開始	
50 分	CT	15
70 分	アルテプラーゼ準備 採血結果/所見確認	15
	文書での同意取得	
90 分	静注開始	15
155 分	静注終了	3
165 分		0

脊髄損傷の悪化のメカニズムのひとつ

脊髄の衝撃→→炎症→→ＴＮＦ－α産生亢進

→→白血球活性化→→好中球エラスターゼと

活性酸素を放出→→血管内皮細胞障害→→

微少循環障害→→凝固・血栓→→脊髄の壊死

Along the Providence of Nature　KVH　Kishigami Veterinary Hospital

脊髄再生の成功率をあげるために

- 発症直後の安静
- 発症直後に二次損傷を抑える
- **2ヶ月以内に幹細胞の投与**
- 幹細胞投与は静脈から
- 幹細胞は接着して塊になりやすいので注意
- 培養細胞数はより多く　脂肪塊・骨髄液を多く

Along the Providence of Nature　KVH　Kishigami Veterinary Hospital

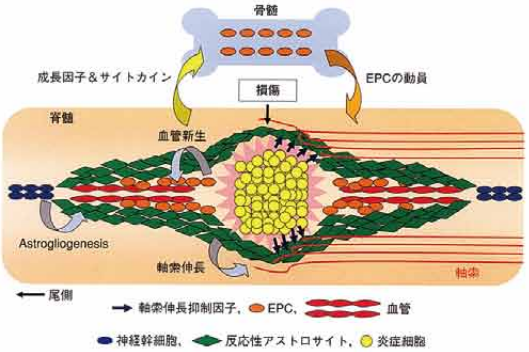

脊髄再生の成功率をあげるために

- 発症直後の安静
- 発症直後に二次損傷を抑える
- 2ヶ月以内に幹細胞の培養と投与
- **幹細胞投与は静脈から**
- 幹細胞は接着して塊になりやすいので注意
- 培養細胞数はより多く　脂肪塊・骨髄液を多く

Along the Providence of Nature　KVH　Kishigami Veterinary Hospital

静脈点滴によるADSCの*in vivo* における分布

○ラットにおいてGFP発現を行うADSCの静脈点滴を行い、各臓器におけるGFP蛍光を測定。

Jeong-Chan 2010を改変

脊髄再生の成功率をあげるために

- 発症直後の安静
- 発症直後に二次損傷を抑える
- 2ヶ月以内に幹細胞の培養と投与
- 幹細胞投与は静脈から
- **幹細胞は接着して塊になりやすいので注意**
- 培養細胞数はより多く　脂肪塊・骨髄液を多く

ヘパリンを添加したときのADSC凝集率（%）

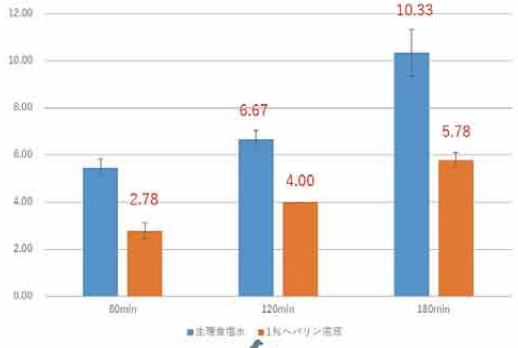

60分後



ヘパリンの心配

New！

(1) 後肢麻痺のために後肢不動
(2) 微細血栓が後肢血管に存在
(3) ヘパリン投与によって、血栓が動く
(4) 血栓が肺に栓塞
(5) 患者が死亡する可能性

後肢は麻痺が起こったら、常にマッサージしておく！

脊髄再生の成功率をあげるために

- 発症直後の安静
- 発症直後に二次損傷を抑える
- 2ヶ月以内に幹細胞の培養と投与
- 幹細胞投与は静脈から
- 幹細胞は接着して塊になりやすいので注意
- **培養細胞数はより多く　脂肪塊・骨髄液を多く採取**

自己免疫性疾患への

幹細胞療法

免疫介在性血小板減少性紫斑症への幹細胞投与例

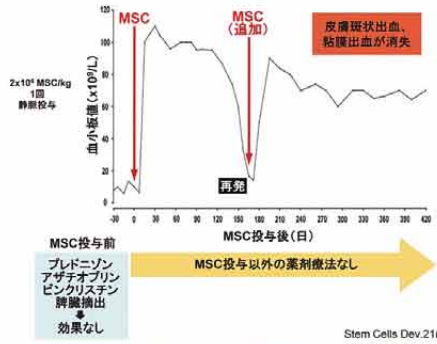

Stem Cells Dev.21(3): 497-502, 2012

近年脚光を浴びているMSCの性質

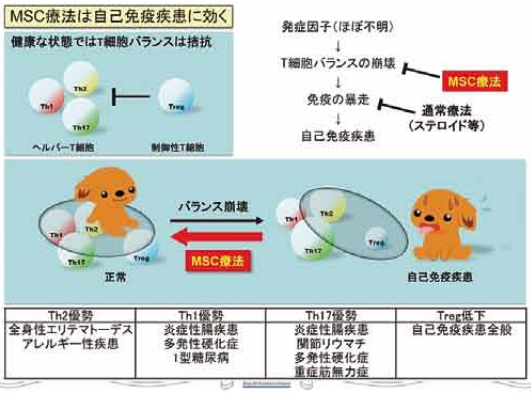

Th2優勢	Th1優勢	Th17優勢	Treg低下
全身性エリテマトーデス アレルギー性疾患	炎症性腸疾患 多発性硬化症 I型糖尿病	炎症性腸疾患 関節リウマチ 多発性硬化症 重症筋無力症	自己免疫疾患全般

MSC療法によるT細胞バランスの回復例

免疫介在性血小板減少性紫斑症

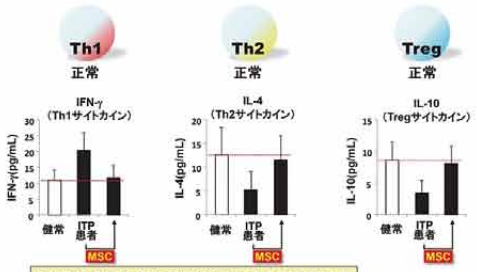

Stem Cells Dev.21(3): 497-502, 2012

自己免疫性脳炎への

幹細胞療法

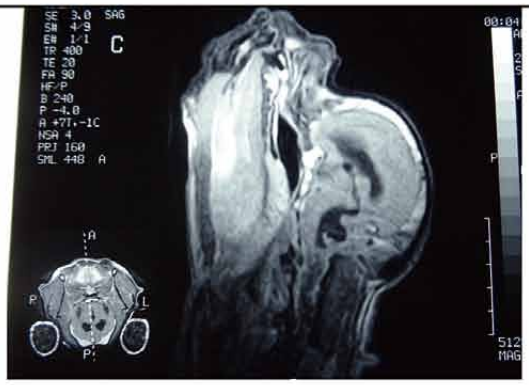

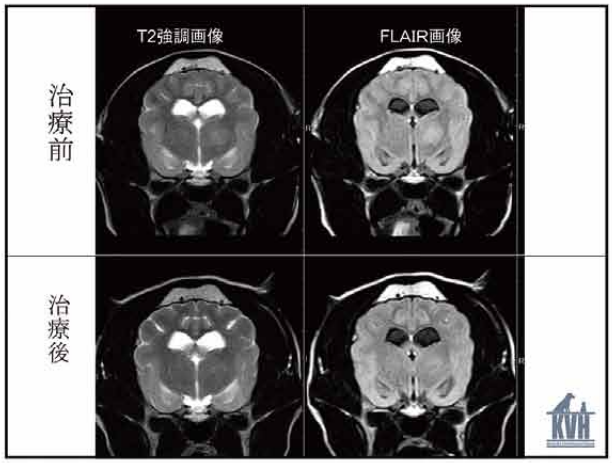
治療前
T2強調画像
FLAIR画像
治療後

1年前から起立不能
細胞投与日
Along the Providence of Nature
Kishigami Veterinary Hospital

発症して半年間 起立不能
細胞投与日
Along the Providence of Nature
Kishigami Veterinary Hospital

半年間のケロイド創
細胞投与1週間で発毛
1ヶ月後
Along the Providence of Nature
Kishigami Veterinary Hospital

Along the Providence of Nature
Kishigami Veterinary Hospital

猫の慢性腎不全で、脂肪幹細胞の培養と投与した1症例

- 症例：雑種猫　避妊済みのメス　11歳　体重3．8kg
- 症状：食欲不振、元気消失、脱水（＋＋）、多飲多尿、ときおり嘔吐、口から尿毒臭

Along the Providence of Nature KVH *Kishigami Veterinary Hospital*

	第1病日	第14病日	22病日	28病日	35病日
	脂肪採取	幹細胞投与①	投与②	投与③	
Cre	6.6	5.3	4.6	4.3	3.7
BUN	92.5	71.2	74.4	64.0	63.5
IP		8.5	6.4	3.9	5.0
Ca		10.2	11.4	10.2	9.4
尿比重	1.010	1.012	1.012	1.012	1.014
アイオヘキソール(ml/min/m2) オムニパーク排泄能力試験					
		7.3	5.6	8.0	10.1

→ これが糸球体ろ過率（GFR：glomerular filtration rate）を表す

Along the Providence of Nature KVH *Kishigami Veterinary Hospital*

腎不全、雑種猫、14歳、雌　**他家幹細胞** 投与例

	第1病日	4病日	9病日	33病日 他家の幹細胞投与	42病日	59病日	71病日
Cre	over	6.1	6.1		4.6	3.9	4.1
BUN	over	112	74		48	49	49
IP	over	5.0	4.3		9.7	5.5	4.1
Ca	9.69	10.49					
HCT	42.3	33.9	36.9		29.0	30.9	33.6
食欲 元気	−	−	−		++	++	++
点滴間隔	0	1	3		3	4	6

Along the Providence of Nature　KVH　Kishigami Veterinary Hospital

症例

アメリカンショートヘア
雌
9ケ月（初診時）
2.8kg

- ●元気食欲あり
- ●避妊手術前の検査で来院

経過（左腎の嚢胞）

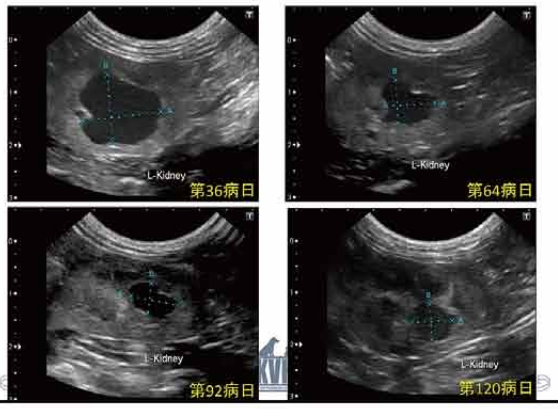

経過（左腎嚢胞容積）

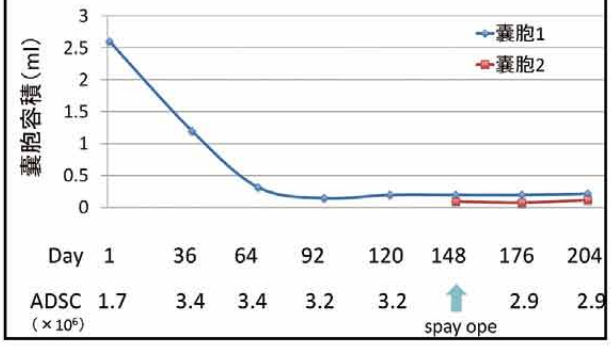

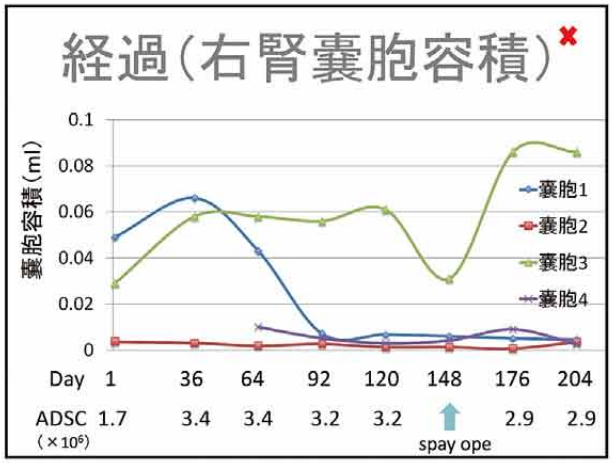
経過(右腎嚢胞容積)
嚢胞容積(ml)
0.1
0.08
0.06
0.04
0.02
0
嚢胞1
嚢胞2
嚢胞3
嚢胞4
Day 1 36 64 92 120 148 176 204
ADSC 1.7 3.4 3.4 3.2 3.2 2.9 2.9
(×10⁶)
spay ope

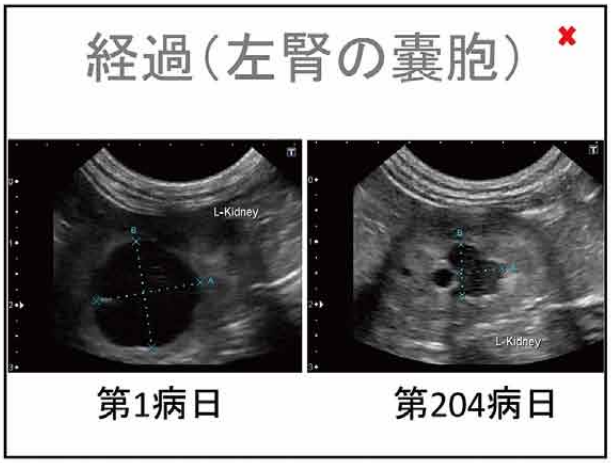
経過(左腎の嚢胞)
L-Kidney
L-Kidney
第1病日
第204病日

GEMSI - Ultrasound
03/09/15 8:54:08
8C RS
VS6
MI 0.4
TIs 0.2

iwamoto, mii
6087-02
GEMSI - Ultrasound
03/22/15 14:21:30
8C RS
ADM VS6
MI 0.30
TIs 0.2
14:21:30
Rt Kidney

GEMSI - Ultrasound
03/09/15 8:55:34
8C RS
VS6
MI 0.4
TIs 0.2

iwamoto, mii
6087-02
GEMSI - Ultrasound
03/22/15 14:18:01
8C RS
ADM VS6
MI 0.31
TIs 0.2
14:18:01
Lt Kidney

OPEN ACCESS Freely available online
PLoS one

Intracerebroventricular Injection of Encapsulated Human Mesenchymal Cells Producing Glucagon-Like Peptide 1 Prolongs Survival in a Mouse Model of ALS

Sarah Knippenberg[1]*, Nadine Thau[1,3], Reinhard Dengler[1,3], Thomas Brinker[2], Susanne Petri[1,3]

1 Department of Neurology, Hannover Medical School, Hannover, Germany, 2 Neurosurgery Foundation Providence, Providence, Rhode Island, United States of America, 3 Center for Systems Neuroscience, Hannover, Germany

Abstract

Background: As pharmacological therapies have largely failed so far, stem cell therapy has recently come into the focus of ALS research. Neuroprotective potential was shown for several types of stem and progenitor cells, mainly due to release of trophic factors. In the present study, we assessed the effects of intracerebroventricular injection of glucagon-like peptide 1 (GLP-1) releasing mesenchymal stromal cells (MSC) in mutant SOD1 (G93A) transgenic mice.

Methodology/Principal Findings: To improve the neuroprotective effects of native MSC, they had been transfected with a plasmid vector encoding a GLP-1 fusion gene prior to the injection, as GLP-1 was shown to exhibit neuroprotective properties before. Cells were encapsulated and therefore protected against rejection. After intracerebroventricular injection of these GLP-1 MSC capsules in presymptomatic SOD1 (G93A) mice, we assessed possible protective effects by survival analysis, measurement of body weight, daily monitoring and evaluation of motor performance by rotarod and footprint analyses. Motor neuron numbers in the spinal cord as well as the amount of astrocytosis, microglial activation, heat shock response and neuronal nitric oxide synthase (nNOS) expression were analyzed by immunohistological methods. Treatment with GLP-1 producing MSC capsules significantly prolonged survival by 13 days, delayed symptom onset by 15 days and weight loss by 14 days and led to significant improvements in motor performance tests compared to vehicle treated controls. Histological data are mainly in favour of anti-inflammatory effects of GLP-1 producing MSC capsules with reduced detection of inflammatory markers and a significant heat shock protein increase.

Conclusion/Significance: Intracerebroventricular injection of GLP-1 MSC capsules shows neuroprotective potential in the SOD1 (G93A) mouse model.

<シンポジウム 7—1>ALS の研究・治療はどこまできたか

SOD1 遺伝子変異と ALS

青木 正志　割田 仁　糸山 泰人

(臨床神経, 48：966—969, 2008)
Key words：筋萎縮性側索硬化症, 肝細胞増殖因子, 遺伝子変異, SOD1, トランスジェニックラット

はじめに

筋萎縮性側索硬化症 (amyotrophic lateral sclerosis：ALS) は現在までに有効な治療薬や治療法がほとんどないため，神経疾患のなかでもっとも過酷な疾患とされ，早期に病因の解明と有効な治療法の確立が求められている．遺伝学的解析法の進歩により，1993 年に家族性 ALS においてその一部の原因遺伝子が Cu/Zn superoxide dismutase (SOD1) であることが明らかになり[1][2]．さらにはこの SOD1 遺伝子の突然変異をマウスに導入することにより，ヒト ALS の病態を非常に良く再現することに成功した．SOD1 遺伝子変異による家族性 ALS の発症メカニズムはまだ十分には解明されていないが，変異による SOD 活性の低下が直接の原因ではなく，変異 SOD1 が新たに獲得した "gain of toxic function" によるものと考えられている．最近ではこの運動ニューロン変性の過程における運動ニューロンのみならず，アストロサイトやマイクログリアの重要な役割が漆谷真（現，滋賀医大）[3]や山中宏二（現，理研 BSI）[4][5]らにより報告され注目されている．

SOD1 遺伝子異常にともなう家族性 ALS

東北大学ではこれまでに，常染色体優性遺伝形式がうたがわれる日本人の家族性 ALS 27 家系の解析をおこない，その 56% にあたる 15 家系において 12 種類の遺伝子変異（いずれ

然変異によりおよその罹病期間が決まることが明らかになった．

従来から家族性 ALS 一般に指摘されてきたことではあるが，孤発性 ALS に比較して，SOD1 遺伝子変異をともなう家族性 ALS では下肢からの発症が多いことが確認された．また，必ずしも上位運動ニューロン徴候をともなわない症例も存在する．さらには SOD1 変異の種類により ALS の発症後の経過はまったくことなることが明らかになったが，上記で示したように各点突然変異によりおよその罹病期間が決まっている．

トランスジェニックラットによる新しい ALS モデル

ALS のモデル動物としては従来マウスがもちいられてきたが，とくに病態の首座である脊髄の解析には，その個体の大きさによる研究上の様々な制約があった．東北大学では動物モデルにおける脊髄や脊髄腔に対する治療的なアプローチを可能とするために，世界にさきがけて変異 SOD1 導入トランスジェニックラットによる ALS モデルの作製に成功した[6]．ALS ラットは従来のマウスに比較して約 20 倍の大きさを持つために，脳脊髄液（髄液）の採取および解析ならびに薬剤や遺伝子治療用のベクターの髄腔内投与がきわめて容易である．将来的な遺伝子治療をふくめた新しい治療法開発のために非常に有用なモデルとなることが期待される．

BioMimetics Sympathies

ヒト脂肪組織由来間葉系幹細胞による アルツハイマー病治療の可能性

Takeshi katsuda[1,2], Reiko Tsuchiya[3], Fumitaka Takeshita[1], Yasuyuki Sakai[2] and Takahiro Ochiya[1]

1. Division of Molecular and Cellular Medicine, National Cancer Center Research Institute, Tokyo, Japan
2. Institute of Industrial Science, University of Tokyo, Tokyo, Japan
3. Research and Development Dept., seems Inc., Tokyo, Japan

要約

序論

アミロイド-β ペプチド (Aβ) の沈着は アルツハイマー病 (AD) に特徴的な病理学的特徴である

APP：アミロイド-β前駆体タンパク質
National Institute on Aging (U.S. National Institute of Health)

ネプリライシンは脳内にある 律速となるAβ分解酵素である

我々はDNAマイクロアレイ解析により ヒト脂肪組織由来間葉系幹細胞 (hAT-MSCs) が ネプリライシン遺伝子を発現することを発見した。

研究目標
ヒト脂肪組織由来間葉系幹細胞のアルツハイマー病に対する治療の可能性を検討する。

材料と方法

ヒト脂肪由来幹細胞の分離

結果

採取されたヒト AT-MSCsはMSC特有の性質を示した

CD105 発現と、中胚葉系統に分化する能力

Bright field (明視野)

ヒト AT-MSCsは MSCの有力な特徴である 中胚葉系統に分化する能力を示した

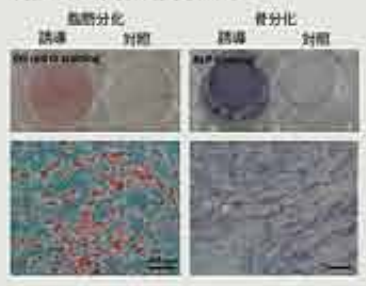

qRT-PCR　AT-MSCは骨髄由来MSC(BM-MSC)より 高レベルでNEP遺伝子を発現している



Western Blot　AT-MSCはBM-MSCと比較して より高いネプリライシン発現量を示した

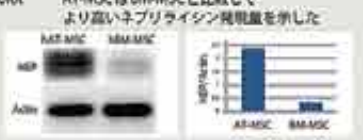

酵素活性　AT-MSCはNEP酵素活性を示す

結論

我々のインビトロにおける研究は、脂肪細胞由来幹細胞が脳に蓄積したアミロイドβ除去に寄与する能力を持つことを強く示唆した。

BioMimetics Sympathies

ヒト脂肪組織由来間葉系幹細胞は 機能的なネプリライシン結合エクソソームを分泌する

Human adipose tissue-derived mesenchymal stem cells secrete functional neprilysin-bound exosomes

Takeshi Katsuda[1,2], Reiko Tsuchiya[3], Nobuyoshi Kosaka[1], Yusuke Yoshioka[1], Kentaro Takagaki[3], Katsuyuki Oki[3], Fumitaka Takeshita[1], Yasuyuki Sakai[2], Masahiko Kuroda[4] & Takahiro Ochiya[1]

1. From the Division of Molecular and Cellular Medicine, National Cancer Center Research Institute, 5-1-1 Tsukiji, Chuo-ku, Tokyo 104-0045, Japan
2. Institute of Industrial Science (IIS), The University of Tokyo, 4-6-1 Komaba, Meguro-ku, Tokyo 153-8505, Japan
3. Research and Development Dept., seems Inc., 2-4-32 Aomi, Koto-ku, Tokyo 135-0064, Japan
4. Department of Pathology, Tokyo Medical University, 6-1-1, Shinjuku, Shinjuku-ku, Tokyo, 160-8402, Japan

SCIENTIFIC REPORTS

序論

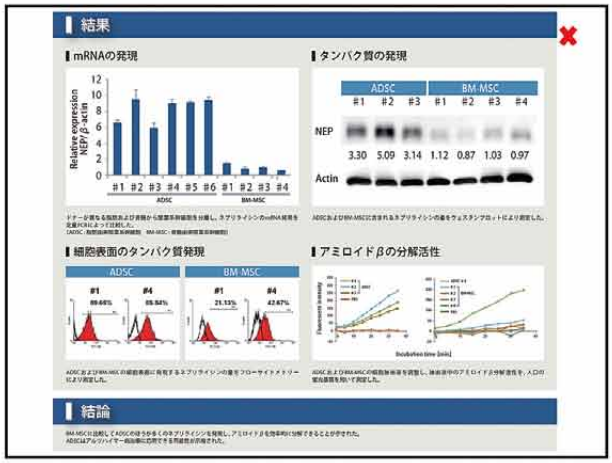
結果
mRNAの発現
タンパク質の発現
ADSC
BM-MSC
NEP
Actin
3.30 5.09 3.14 1.12 0.87 1.03 0.97
細胞表面のタンパク質発現
アミロイドβの分解活性
結論

Along the Providence of Nature
KVH
Kishigami Veterinary Hospital

"手術なし"
動物再生医療の最新技術
特集
Along the Providence of Nature
KVH
Kishigami Veterinary Hospital

東洋経済
ONLINE
4月2日（土）
Tokyo Business Today | 四季報ONLINE
トップ ビジネス 政治・経済 マーケット キャリア・教育 ライフ 鉄道
ライフ ペット
猫ビックリ！幹細胞治療で慢性口内炎が完治
人間の口内炎治療にも応用へ
Reuters
2016年03月24日
米カリフォルニア大学デービス校の研究者が、猫の難病である慢性歯肉口内炎（FCGS）を、自己複製や分化の能力を持つ「幹細胞」を使って治すのに成功した。人間の口内炎治療にも応用できる可能性があるという。
写真をクリックすると動画サイト（英語）にジャンプします

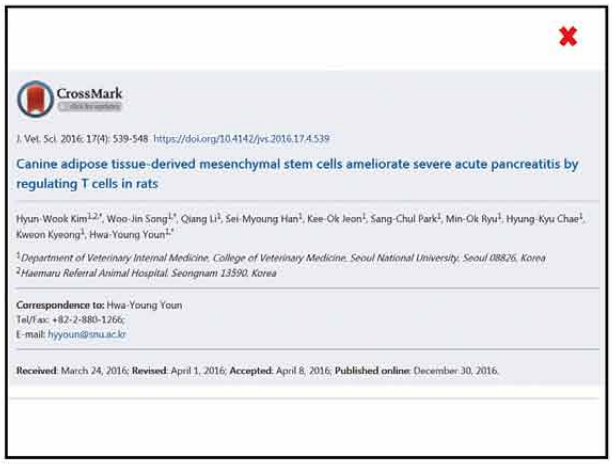
CrossMark
J. Vet. Sci. 2016; 17(4): 539-548 https://doi.org/10.4142/jvs.2016.17.4.539
Canine adipose tissue-derived mesenchymal stem cells ameliorate severe acute pancreatitis by regulating T cells in rats
Hyun-Wook Kim[1,2†], Woo-Jin Song[1,*], Qiang Li[1], Sei-Myoung Han[1], Kee-Ok Jeon[1], Sang-Chul Park[1], Min-Ok Ryu[1], Hyung-Kyu Chae[1], Kweon Kyeong[3], Hwa-Young Youn[1,*]
[1]Department of Veterinary Internal Medicine, College of Veterinary Medicine, Seoul National University, Seoul 08826, Korea
[2]Haemaru Referral Animal Hospital, Seongnam 13590, Korea
Correspondence to: Hwa-Young Youn
Tel/Fax: +82-2-880-1266;
E-mail: hyyoun@snu.ac.kr
Received: March 24, 2016; Revised: April 1, 2016; Accepted: April 8, 2016; Published online: December 30, 2016.

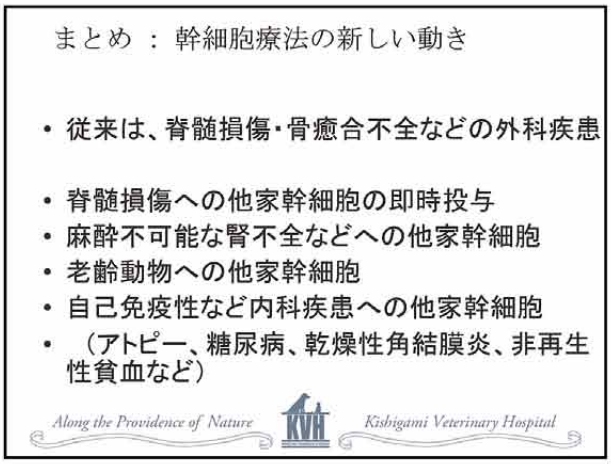
まとめ ： 幹細胞療法の新しい動き
• 従来は、脊髄損傷・骨癒合不全などの外科疾患
• 脊髄損傷への他家幹細胞の即時投与
• 麻酔不可能な腎不全などへの他家幹細胞
• 老齢動物への他家幹細胞
• 自己免疫性など内科疾患への他家幹細胞
• （アトピー、糖尿病、乾燥性角結膜炎、非再生性貧血など）
Along the Providence of Nature
KVH
Kishigami Veterinary Hospital

当院の新たな戦略

- 毛が生える
- 腎不全
- 腎嚢胞
- ALS　DM
- 認知症
- 口内炎
- 椎間板ヘルニアに他家幹細胞
- 自己免疫性疾患

Along the Providence of Nature　KVH　Kishigami Veterinary Hospital

静脈投与法の懸念

- 投与直後に肺でトラップされる？
- 他の臓器にトラップされる？
- 脳血液関門を通り抜けない？
- 脊髄に届く細胞数が少ない？

Along the Providence of Nature　KVH　Kishigami Veterinary Hospital

投与直後に肺でトラップされる？

Along the Providence of Nature　KVH　Kishigami Veterinary Hospital

イヌ（急性心筋梗塞）へ静脈投与したMSCの体内移動 ✖

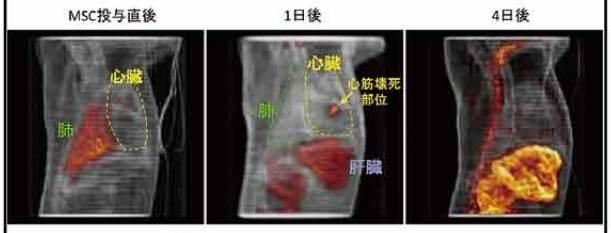

赤色：投与MSC（[111-In]オキシン標識）
（高感度単光子放射CTとCTの併用解析）

Circulation 112:1451-1461, 2005.

静脈投与されたMSCは、一旦、肺でトラップされた後、
体内を循環して、一部が損傷部位へ移動（ホーミング）する

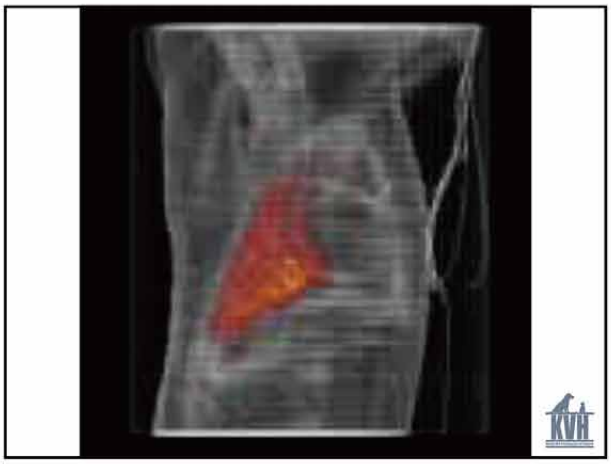

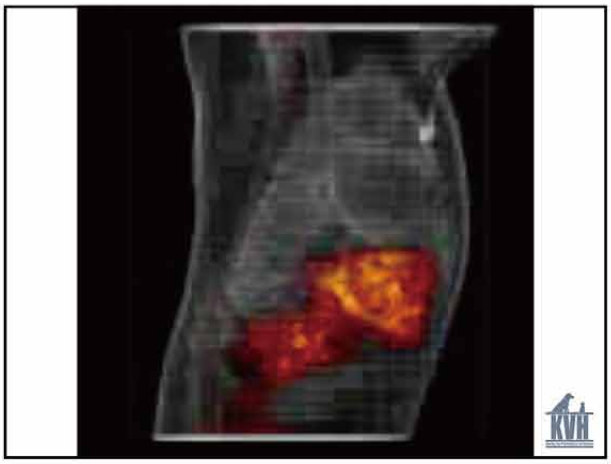

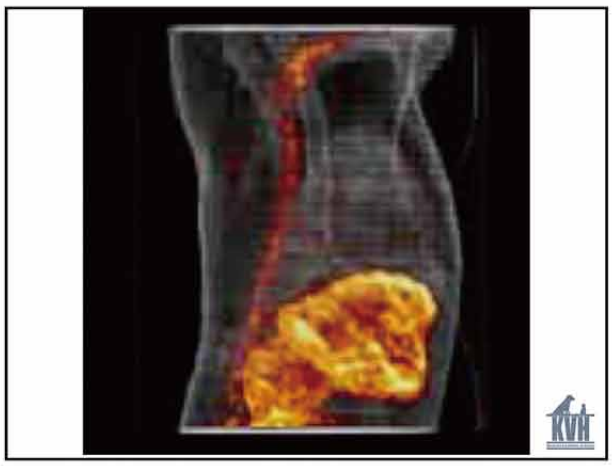

幹細胞は

他の臓器にトラップされる？

Along the Providence of Nature　Kishigami Veterinary Hospital

ラットにおいてGFP発現を行なう脂肪幹細胞の静脈点滴を行い、
各臓器におけるGFP蛍光を測定

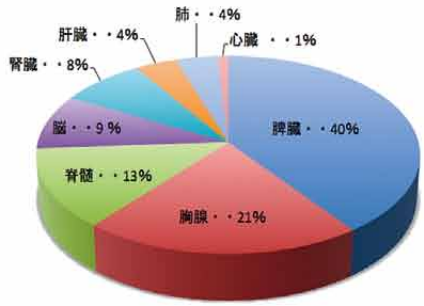

Jeong-Chan 2010を改変

幹細胞は

血液脳関門を通り抜けない？

Along the Providence of Nature　Kishigami Veterinary Hospital

静脈投与されたMSCは脊髄損傷部位にホーミングする

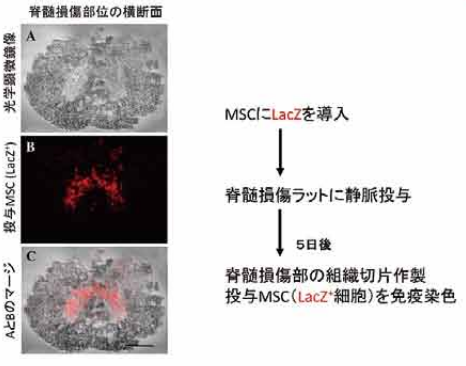

Brain Res. 1343:226-235,2010.

幹細胞の抗炎症効果は細胞数依存性である。by Prockop

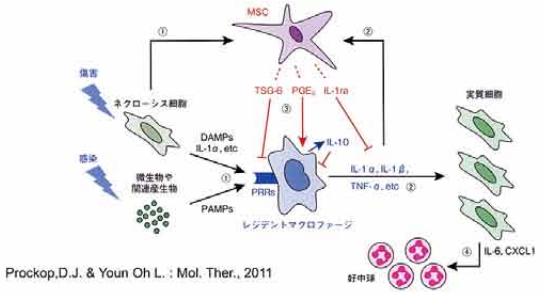

Prockop,D.J. & Youn Oh L. : Mol. Ther., 2011

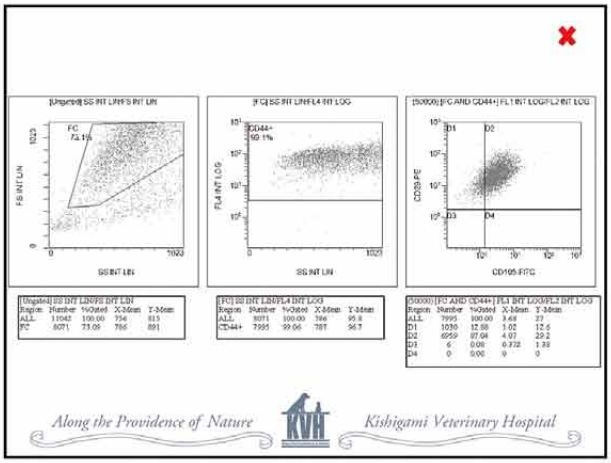

脊髄損傷へ静脈投与した間葉系幹細胞の効果発揮のメカニズム

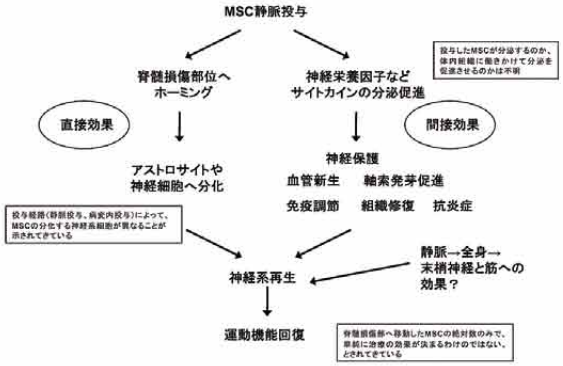

New !

脂肪由来幹細胞と薬剤徐放システムを用いた新しい難治性疾患治療

H29.9月

大阪医科大学　研究支援センター　実験動物部門
医師　伊井正明
獣医師　岸上義弘

再生医療のための脂肪幹細胞の利点

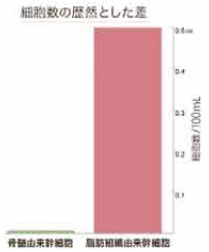

細胞移植後のがん化頻度
脂肪 ＜ 骨髄 ＜＜ iPS細胞

細胞分離までにかかる時間
脂肪 ＜ 骨髄 ＜＜ iPS細胞

臨床応用状況
脂肪 ＞ 骨髄 ＞＞ iPS細胞

生体吸収性ポリマーナノ粒子

Statin（スタチン）製剤

高コレステロール血症治療薬として古くから臨床で用いられている薬剤　認可済み

多彩な生物学的作用
- 抗炎症作用
- 血管新生促進作用
- 幹細胞分化促進作用　etc.

脂肪幹細胞のStatin封入ナノ粒子取込と薬剤徐放

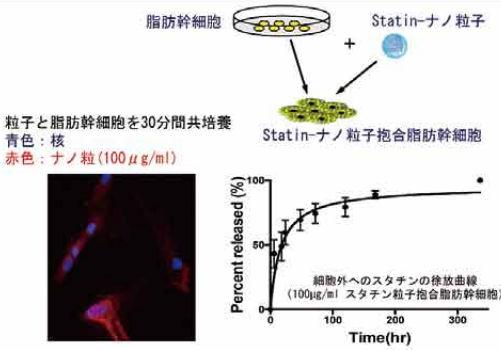

Statinナノ粒子による脂肪幹細胞機能の増強

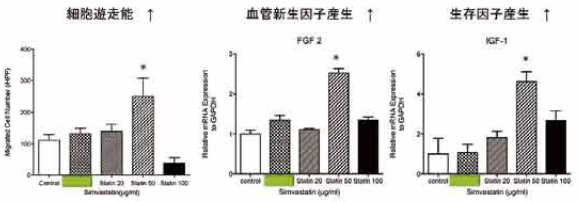

50μg/mLのStatinナノ粒子を脂肪幹細胞（5x10⁴個）に抱合させると細胞機能が亢進する。

*, P < 0.05 vs. Control

マウス心筋梗塞モデルでの治療効果の検討

実験グループ
1. 生理食塩水（対照）＝無治源
2. Statinナノ粒子
3. 脂肪幹細胞（1×10⁴）
4. Statinナノ粒子脂肪幹細胞（1×10⁴）

免疫不全マウス ♂
12 wks old

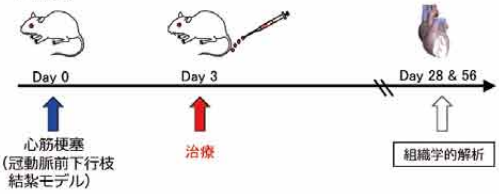

脂肪幹細胞の心筋梗塞組織への集積

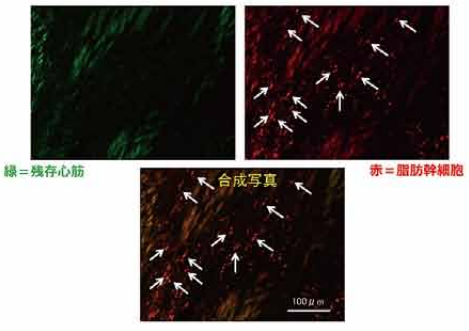

Statinナノ粒子脂肪幹細胞による心筋組織再生

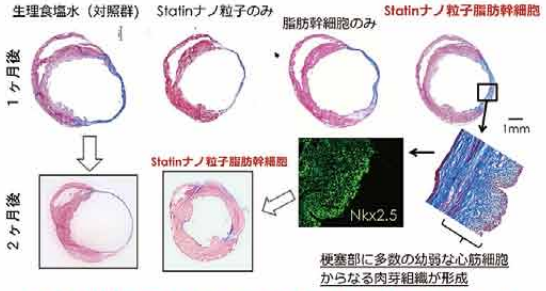

少数（10⁴個/匹）のStatinナノ粒子脂肪幹細胞をたった1回だけ、静脈内投与（点滴）しただけで、再生しないとされている心筋が再生した！

他の難治性疾患動物モデルでの効果

- 潰瘍性大腸炎（DSS誘発性）
- 間質性肺炎（ブレオマイシン誘発性）
- 強皮症（ブレオマイシン誘発性）
- 統合失調症（Shr-2 KO遺伝子改変）
- 認知症（遺伝子改変アルツハイマー病）
- 変形性膝関節症（前十字靱帯切断＋内側半月板切除モデル）

潰瘍性大腸炎マウス（治療３日後）

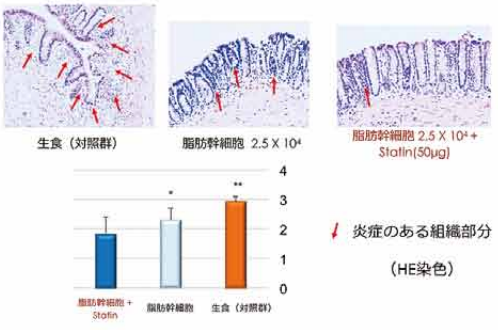

炎症のある組織部分

（HE染色）

間質性肺炎マウス（治療後２週間）

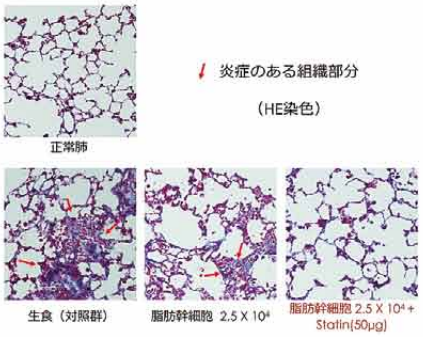

炎症のある組織部分

（HE染色）

強皮症マウス（治療後２週間）

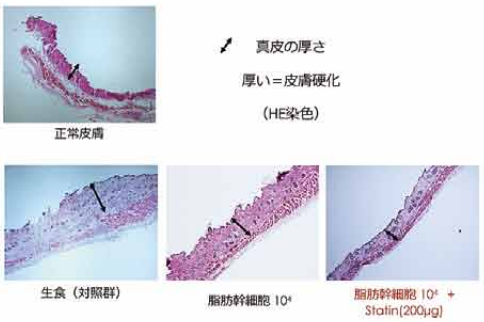

真皮の厚さ

厚い＝皮膚硬化

（HE染色）

統合失調症マウス（巣作り行動）



統合失調症マウス（治療後１週間）

認知症評価：バーンズ迷路解析

記憶解析（前日記憶訓練＋翌日記憶力解析）



移動距離（青線：cm）・目標到達時間（秒）

アルツハイマー型認知症マウス（治療後経過）

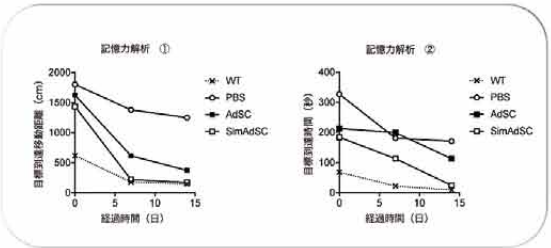

BALB/c nu/nuマウス関節軟骨組織像

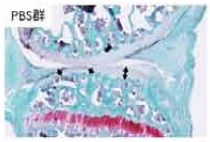

前十字靭帯切断＋内側半月板切除術後
ホイール回転運動１万回含め３週間経過
（治療は術後１週間の時点に１回のみ）
Statin(50μg)

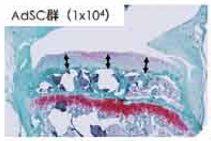

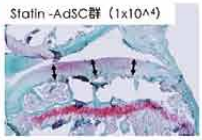

：顎骨骨頭部の軟骨層　　赤色：サフラニンO陽性軟骨基質

実用化のためのパートナー募集中

- Statinナノ粒子抱合脂肪幹細胞を用いた難治性疾患治療

①心筋梗塞（特許：WO2016076227）

日本国特許取得済み・米国・欧州・中国・韓国・インド

に移行中

②炎症性疾患※（特許： PCT/JP2016-093398）

上記６カ国でPCT特許出願・各国移行予定

北米獣医再生医療学会

Along the Providence of Nature　KVH　*Kishigami Veterinary Hospital*

Along the Providence of Nature　KVH　*Kishigami Veterinary Hospital*

termis
Welcome to the
TERMIS-AM 2013 Conference and Exposition
termis

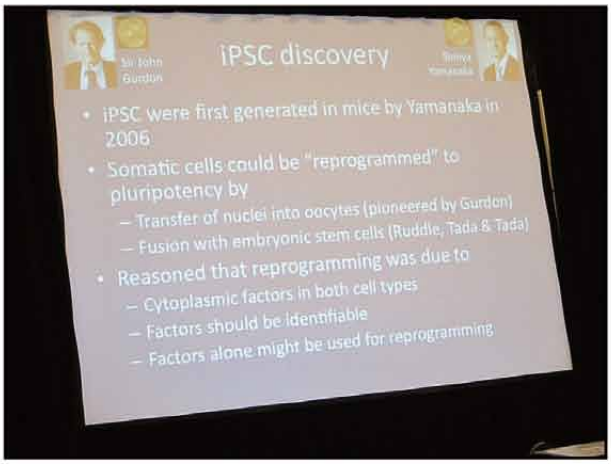
iPSC discovery
• iPSC were first generated in mice by Yamanaka in 2006
• Somatic cells could be "reprogrammed" to pluripotency by
– Transfer of nuclei into oocytes (pioneered by Gurdon)
– Fusion with embryonic stem cells (Ruddle, Tada & Tada)
• Reasoned that reprogramming was due to
– Cytoplasmic factors in both cell types
– Factors should be identifiable
– Factors alone might be used for reprogramming

Dr. John Peroni 北米獣医再生医療学会　会長

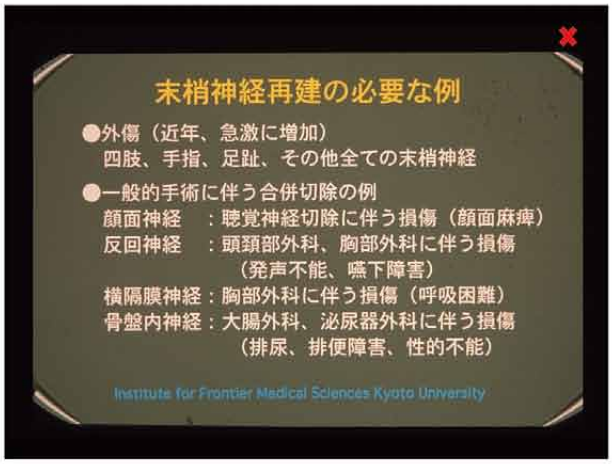
末梢神経再建の必要な例
●外傷（近年、急激に増加）
四肢、手指、足趾、その他全ての末梢神経
●一般的手術に伴う合併切除の例
顔面神経　：聴覚神経切除に伴う損傷（顔面麻痺）
反回神経　：頭頸部外科、胸部外科に伴う損傷
（発声不能、嚥下障害）
横隔膜神経：胸部外科に伴う損傷（呼吸困難）
骨盤内神経：大腸外科、泌尿器外科に伴う損傷
（排尿、排便障害、性的不能）
Institute for Frontier Medical Sciences Kyoto University


PGA メッシュ
コラーゲンコーティング
熱架橋処理　150℃　24hr
EOG 滅菌

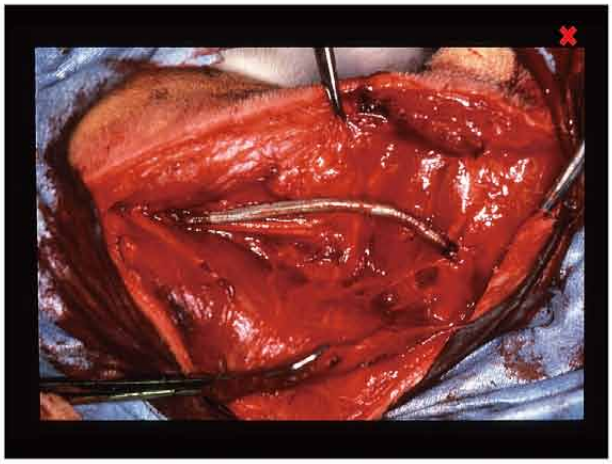

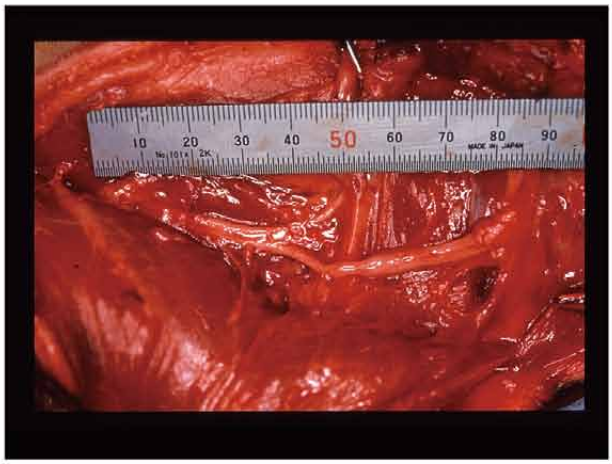
10 20 30 40 50 60 70 80 90

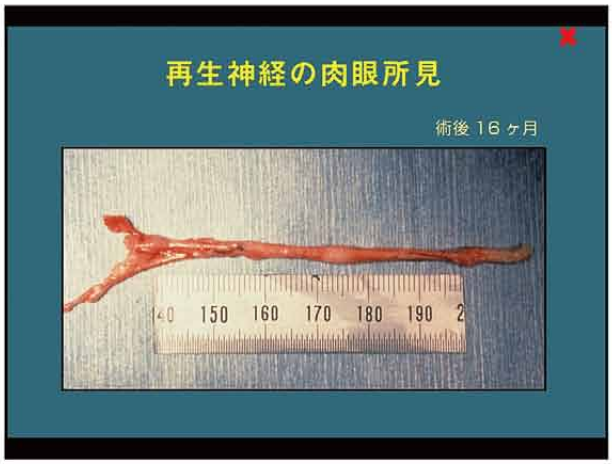
再生神経の肉眼所見
術後 16 ヶ月
140 150 160 170 180 190

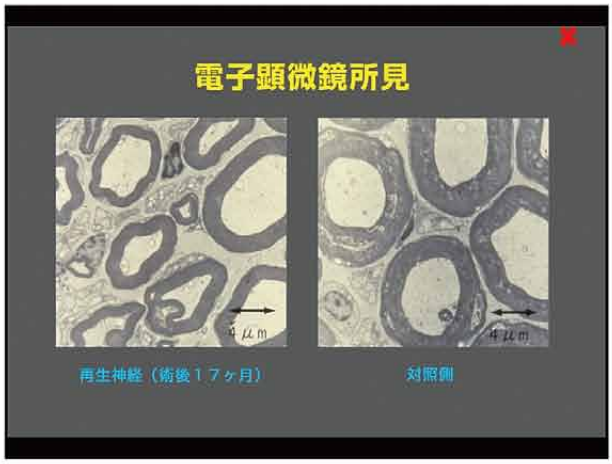
電子顕微鏡所見
再生神経（術後１７ヶ月）
対照側

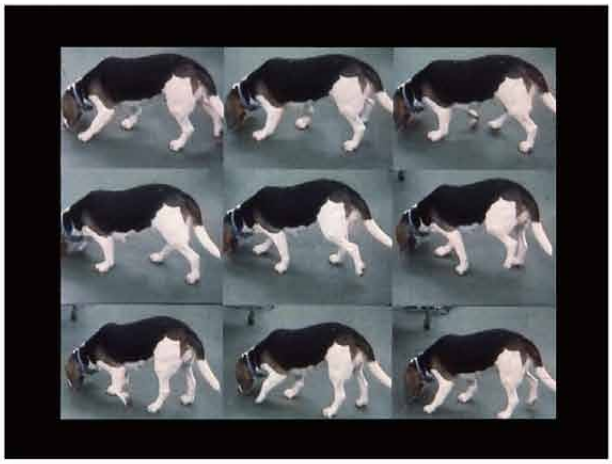

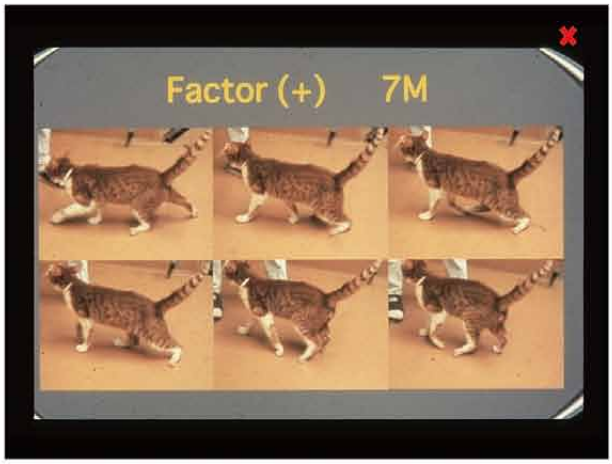
Factor (+) 7M

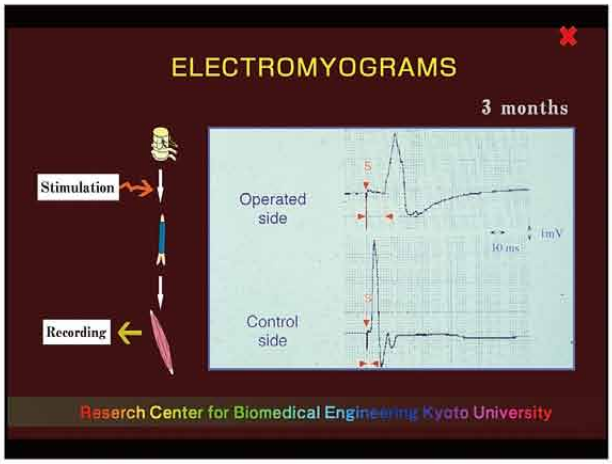
ELECTROMYOGRAMS
3 months
Stimulation
Recording
Operated side
Control side
5
10 ms
1mV
Reserch Center for Biomedical Engineering Kyoto University

METRIC
INCHES
DEVON INDUS

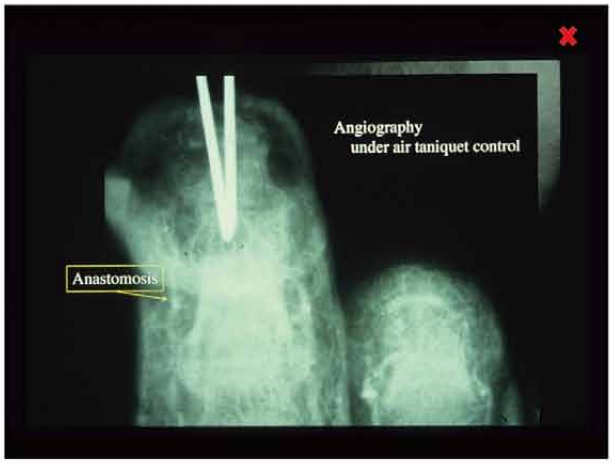
Angiography
under air taniquet control
Anastomosis

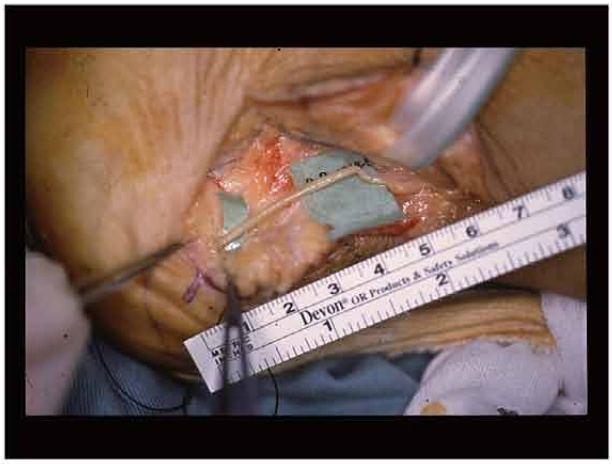

人工神経(**PGA-Collagen tube**)の構造と実験的研究

高分子ポリマー（Polyglycolic Acid）

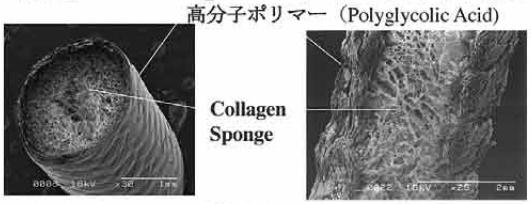

- ビーグル犬を用いた動物実験で、この人工神経を用いて
- 世界で最も長い 腓骨神経80 mmの再生を
- 組織学的・電気生理学的に長期例で証明してきた。

•K. Matsumoto, et al Peripheral nerve regeneration across an 80-mm gap. Brain Research 868:315-328, 2000
•Toba, T., et al. Generation of canine peroneal nerve with the use of a polyglycolic acid-collagen tube. Biomed Mater Res 2001;58(6):622-30.

Regeneration of peripheral nerve gaps with A Polyglycolic collagen (PGA-collagen) tube

Y.Inada, T.Nakamura, S.Morimoto,et al. Neurosurg. in press

20- 65 mm nerve gap in human

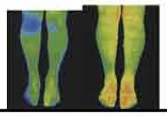

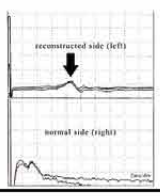

56 y.o.Female: Lt. Supperficial penoneal nerve injury

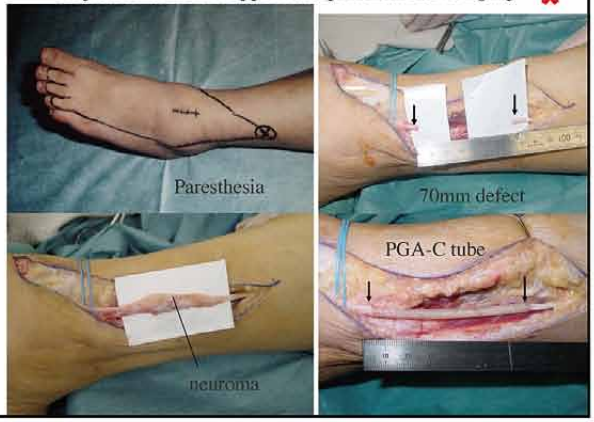

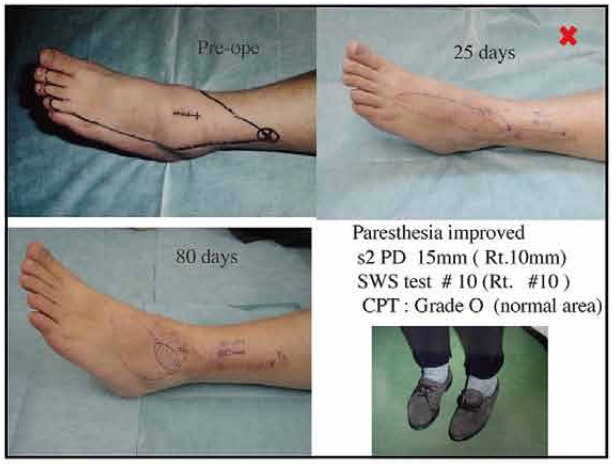
Pre-ope
25 days
80 days
Paresthesia improved
s2 PD 15mm (Rt.10mm)
SWS test # 10 (Rt. #10)
CPT : Grade O (normal area)

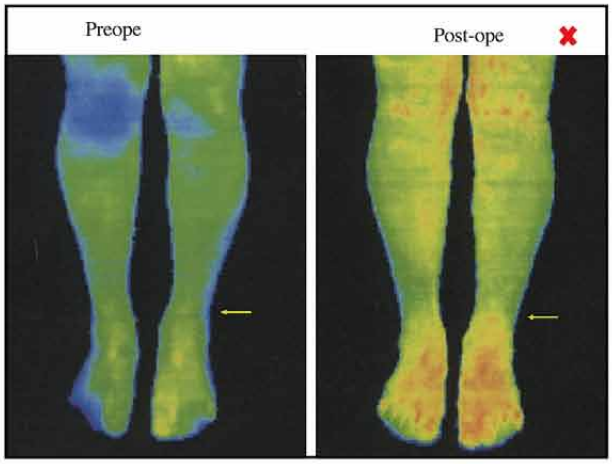
Preope
Post-ope

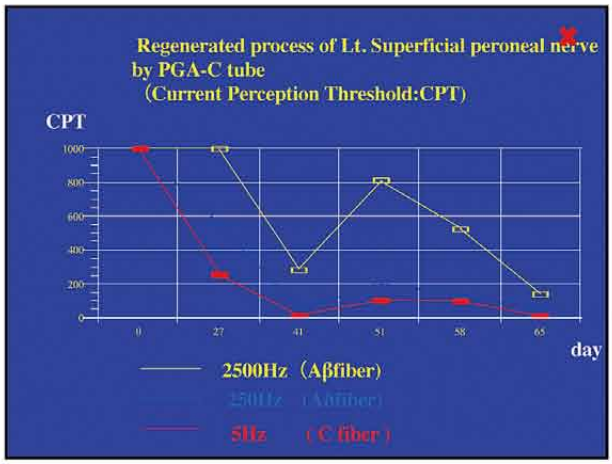
Regenerated process of Lt. Superficial peroneal nerve
by PGA-C tube
(Current Perception Threshold:CPT)
CPT
1000
800
600
400
200
0
0
27
41
51
58
65
day
2500Hz (Aβfiber)
250Hz (Aδfiber)
5Hz (C fiber)

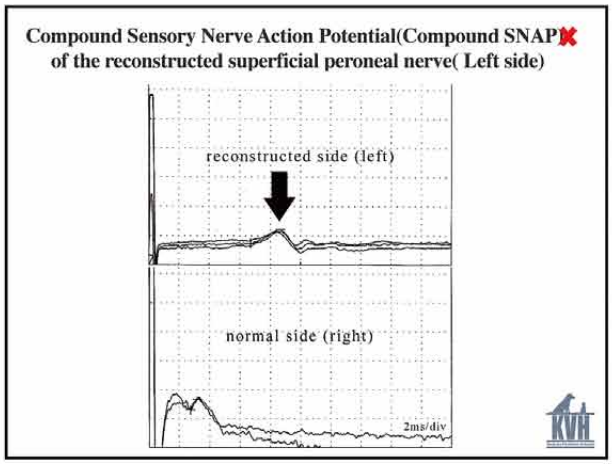
Compound Sensory Nerve Action Potential(Compound SNAP)
of the reconstructed superficial peroneal nerve(Left side)
reconstructed side (left)
normal side (right)
2ms/div
KVH

Step 2 : 62才男性
2ヶ月前の他医での弾撥指
手術時後の医原性両側指神経損傷,,
強い異常知覚を伴う
橈側完全欠損
(Interposition: 24 mm)
掌側不全切断
(Wrapping: 15mm)
R:S1P
U:S3+
尺側は部分断裂
(神経束２本)

2 months after surgery

Sensory nerve velocity preope (Wrist-MP j) 33.7m/sec
postope(Wrist-MP j) 49.4m/sec

Radial

Ulnar

Preope. Compound SNAPs
(Wrist- MPj)

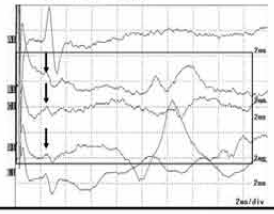



Two phases recovery

12 mo. result
S4: bilateral
no paresthesia
Excellent:
CSNAP: evoked
Vosomotor
response : Normal

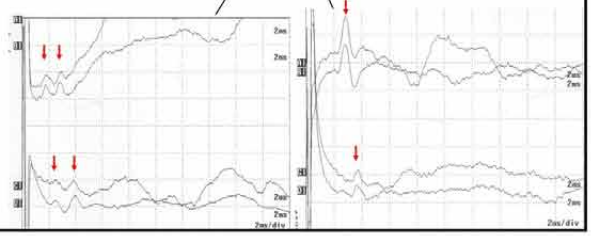

YAMAGUCHI UNIVERSITY

自己骨髄細胞を用いた肝臓再生技術

山口大学 医学系研究科 消化器病態内科学分野

教授 坂井田 功

YAMAGUCHI UNIVERSITY

研究背景：肝臓とは

肝臓：体内の環境の維持に重要な役割を果たす多機能の臓器

具体的には…1. 糖代謝 2. アミノ酸代謝 3. 尿素合成
4. 脂肪代謝 5. 胆汁酸合成 7. 薬物・アルコール代謝
8. 血しょう蛋白の合成 8. 凝固因子の産生 等々

from: wikipedia

特徴
・部位による機能分化が小さい
・強い再生能力
・臓器の損傷等が自覚症状として表れにくい

代表的な疾患
・肝炎→（慢性化）→肝硬変→肝細胞癌

YAMAGUCHI UNIVERSITY

研究背景：肝臓病の進行

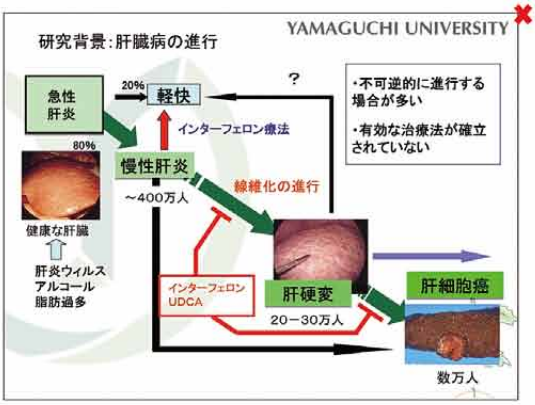

YAMAGUCHI UNIVERSITY

研究背景：肝臓疾患の様々な病態

線維化の進行 慢性肝炎 → 肝硬変

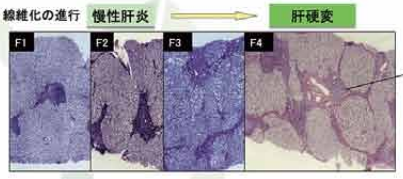

腹水

側副血行路

YAMAGUCHI UNIVERSITY

従来技術とその問題点

現時点での主な治療法：薬物療法 と 肝移植

薬物療法

抗炎症剤による治療・・・対症的な効果のみ。根治できない
インターフェロン・・・ 副作用が非常に強く
適用可能な例が少ない

肝移植

生体肝移植、脳死肝移植：肝機能改善など効果あるも・・・
- ドナー不足、高額な医療費負担、倫理的な問題
- 大がかりな手術→体に大きな負担も
- 拒絶反応の問題が依然として未解決

YAMAGUCHI UNIVERSITY

本技術の目指すもの

幹細胞を使った新たな再生医療の開発
（自己完結可能な方法）

肝臓再生医療の細胞源

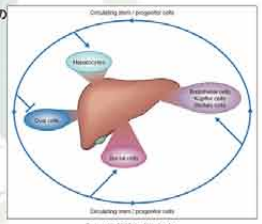

ES？IPS？

臨床での適用には道のり遠い

YAMAGUCHI UNIVERSITY

GFP*/CCl_4 model
～骨髄細胞の肝細胞への分化評価動物モデル～

C57/BL6/EGFP

単離

骨髄細胞（1×10^5 cells）

遺伝子導入によりGFPを発現
蛍光により細胞の動向を追跡可能

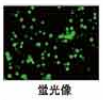

蛍光像

尾静脈投与
（注射）

肝硬変群

正常群

C57/BL6
（同種同系）

特開2003－70377
骨髄細胞の遊走・分化・増殖評価モデル動物およびその利用法

出願人：(有)山口ティー・エル・オー

4塩化炭素の連続投与により
重い肝硬変を発症する
病態モデル動物



*GFP：緑色蛍光タンパク質（Green Fluorescent Protein）

Terai S et al. JB 2003

下村 脩（しもむら おさむ、1928年8月27日 生



YAMAGUCHI UNIVERSITY

GFP陽性細胞の肝障害部位への定着
→障害部位への特異的な定着が見られる

正常

肝臓組織内に
GFP陽性の細胞なし

持続肝障害モデル（肝硬変）

1日

1週

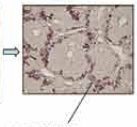

GFP陽性細胞

4週

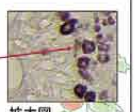

拡大図

GFP陽性細胞が経時的に
肝臓組織内に定着

傷害部位への定着が著しい

YAMAGUCHI UNIVERSITY

骨髄細胞投与による肝線維化の改善

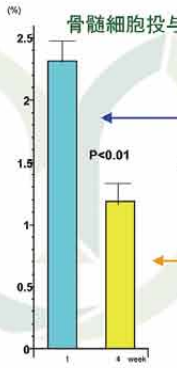

1週後

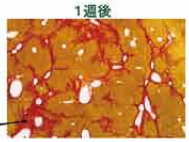

線維化部分

4週後

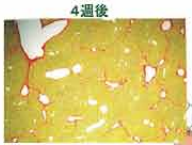

顕著な肝線維化の改善

Sakaida I et al. *Hepatology* 2004

GFP/CCl4 modelの研究から明らかになったこと

UNIVERSITY

GFP-陽性細胞の肝臓への定着

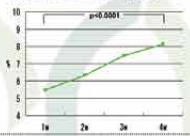

肝機能の改善

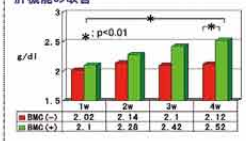

肝線維化の改善

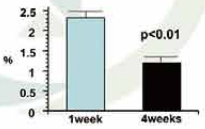

生存率の改善

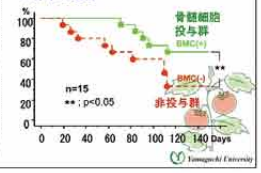

ABMI療法を適用した現在までの症例(23 cases)

YAMAGUCHI UNIVERSITY

患者. (etiology)	BMC infusion	
1. 69, M (HBV)	2003.11.14	
2. 59, M (HBV)	2004. 2.10	
3. 57, M (alcohol+C)	2004. 2.27	⇦ Drop Out by Alcohol drinking
4. 65, F (unknown)	2004. 3.05	
5. 69, M (HCV)	2004. 5.07	
6. 63, M (HCV)	2004. 5.21	
7. 55, M (HBV)	2004. 9.24	
8. 56, M (HCV)	2005. 1.14	
9. 60, M (HCV)	2005. 7.29	
10. 60, M (HCV)	2005. 8.19	
11. 60, M (HCV+HBV)	2005.10.21	
12. 59, M (alcohol)	2006. 2.10	⇦ LRCT study In Yamagata(山形大学)
13. 59, F (HCV)	2006. 2.24	
14. 62, F (HCV)	2006. 3.10	
15. 67, M (HCV)	2006. 6.16	
16. 59, M (HBV+HCV)	2006. 9.29	
17. 60, M (HBV)	2006. 11.28	⇦ Yonsei-Yamaguchi Project(韓国延世大学)
18. 73, M(HCV)	2007. 1.19	
19. 54, M(HCV)	2007. 6.12	
20. 63,M (HCV)	2007. 7.07	
21. 69, F (HCV)	2007. 9.14	
22. 38, M (alcohol)	2007. 10.03	⇦ LRCT study In Yamagata(山形大学)
23. 60, M (alcohol)	2007. 10.04	

ABMI 療法後の臨床経過(第1例)

YAMAGUCHI UNIVERSITY

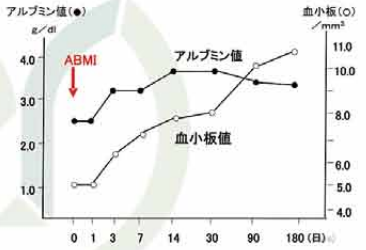

アルブミン値:肝機能のマーカー。高いほど良好
血小板値:肝硬変の度合いを表すマーカー。
進行に伴い減少することが知られる。

ABMI療法による肝臓容積の増大と腹水の改善

YAMAGUCHI UNIVERSITY

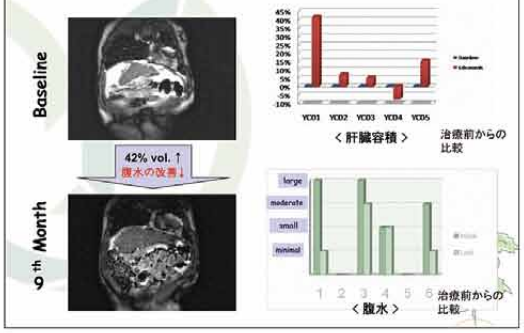

新技術の特徴

YAMAGUCHI UNIVERSITY

1. 自己に由来する幹細胞を用いる技術であり、拒絶反応の問題をクリアしている。倫理面の問題も同様にクリア。

2. 投与した幹細胞は肝臓内の障害部位に特異的に定着するため、ターゲッティング不要

3. 肝機能の向上と線維化の著しい改善が見られる